



**FERNANDO YOITI KITAMURA KAWAMOTO**

**ENXERTO OSTEOCONDRAI AUTÓGENO  
ASSOCIADO AO IGF-1 EM LESÃO INDUZIDA  
NA CARTILAGEM ARTICULAR DE COELHOS**

**LAVRAS – MG**

**2015**

**FERNANDO YOITI KITAMURA KAWAMOTO**

**ENXERTO OSTEOCONDRAI AUTÓGENO ASSOCIADO AO IGF-1  
EM LESÃO INDUZIDA NA CARTILAGEM ARTICULAR DE  
COELHOS**

Dissertação apresentada à Universidade Federal de Lavras, como parte das exigências do Programa de Pós-graduação em Ciências Veterinárias, área de concentração em Ciências Veterinárias, para obtenção do título de Mestre.

Orientador

Prof. Dr. Leonardo Augusto Lopes Muzzi

**LAVRAS – MG**

**2015**

**Ficha catalográfica elaborada pelo Sistema de Geração de Ficha Catalográfica da Biblioteca Universitária da UFLA, com dados informados pelo(a) próprio(a) autor(a).**

Kawamoto, Fernando Yoiti Kitamura.

Enxerto osteocondral autógeno associado ao IGF-1 em lesão induzida na cartilagem articular de coelhos / Fernando Yoiti Kitamura Kawamoto. – Lavras : UFLA, 2015.

90 p. : il.

Dissertação (mestrado acadêmico)–Universidade Federal de Lavras, 2015.

Orientador(a): Leonardo Augusto Lopes Muzzi.

Bibliografia.

1. Fator de crescimento semelhante à insulina. 2. Reparação articular. 3. Osteoartrite. 4. Tecido cartilaginoso. 5. Colágeno tipo II. I. Universidade Federal de Lavras. II. Título.

**FERNANDO YOITI KITAMURA KAWAMOTO**

**ENXERTO OSTEOCONDRAI AUTÓGENO ASSOCIADO AO IGF-1  
EM LESÃO INDUZIDA NA CARTILAGEM ARTICULAR DE  
COELHOS**

Dissertação apresentada à Universidade Federal de Lavras, como parte das exigências do Programa de Pós-Graduação em Ciências Veterinárias, área de concentração em Ciências Veterinárias, para a obtenção do título de Mestre.

APROVADA em 26 de fevereiro de 2015.

Dr. Antônio Carlos Cunha Lacreta Júnior	UFLA
Dr. Djeison Lutier Raymundo	UFLA
Dr. Endrigo Gabellini Leonel Alves	UNIUBE

Dr. Leonardo Augusto Lopes Muzzi  
Orientador

**LAVRAS– MG**

**2015**

*À minha mãe, pelo apoio e amor incondicional. Ao meu pai, tão importante para mim, e que infelizmente não presenciará esta conquista.*

*A todas as pessoas, que de alguma forma, contribuíram para o meu crescimento pessoal e profissional.*

**DEDICO**

## AGRADECIMENTOS

Agradeço primeiramente a Deus, por permitir que mais esta difícil fase seja concluída e por sempre abrir as portas certas para mim.

Aos meus pais, Paulo e Regina, por todo apoio, dedicação e sacrifícios, e por serem um exemplo de valores pessoais. Pai...saiba que tudo o que sou e faço é pelo senhor, que estará sempre em meu coração e memória... obrigado por tudo! A toda a minha família, em especial à minha irmã Érica, pelo amor, apoio e compreensão.

À Carol, pelo companheirismo, paciência, amor e compreensão. Essa, com certeza, foi uma etapa muito difícil, e sem seu apoio não teria conseguido.

Ao Joca, um grande companheiro em todos os momentos.

Ao meu orientador, Prof. Dr. Leonardo Augusto Lopes Muzzi, por todos os ensinamentos, confiança, orientação e suporte durante toda a minha caminhada na UFLA, e nesse momento tão importante.

À banca examinadora, Prof. Dr. Antônio Carlos Cunha Lacrete Júnior - UFLA, Prof. Dr. Djeison Lutier Raymundo - UFLA e Prof. Dr. Endrigo Gabellini Leonel Alves - UNIUBE, pelo aceite em participar da minha banca de mestrado e pelas importantes contribuições ao estudo.

À Profa. Dra. Gabriela Rodrigues Sampaio, por todas as oportunidades concedidas, confiança e conhecimentos transmitidos.

À Universidade Federal de Lavras (UFLA), Departamento de Medicina Veterinária (DMV) e ao Programa de Pós-Graduação, pela oportunidade de realizar este trabalho.

À Coordenação de Aperfeiçoamento de Pessoal de Nível Superior (CAPES), pela concessão da bolsa de estudos, e à FAPEMIG pelo financiamento desta pesquisa.

Aos residentes e pós-graduanda da turma antiga, Guigo, Filipe, Guilherme, Camila, Vânia, Mariana e Luciane, pela amizade e companheirismo. Aos residentes das turmas novas, por todo o apoio, companheirismo, amizade e conhecimento. Saibam que independente da distância, podem contar sempre comigo.

As residentes da Imagem, pela disposição e ajuda nas radiografias.

Aos alunos de Iniciação Científica, Pedro, Stella, Guilherme e Laura, que tanto me ajudaram na condução deste experimento. Ao José Arthur (Tuca), Silvia Kurth, Rafael Dreibi (Frango) e Juliana Monteiro, pela enorme contribuição e principalmente pela amizade.

Ao Luiz Gustavo, pela contribuição nas análises estatísticas. Ao Willer, idealizador inicial do projeto.

Ao Danilo Carloto Gomes, grande amigo, que mesmo a distância, me ajudou e contribuiu para esse trabalho.

A todos os funcionários do Hospital Veterinário da UFLA, pela amizade e contínua disposição em ajudar.

Enfim, agradeço a todos que de alguma forma contribuíram para a execução desse trabalho, peço desculpas se não citei todos, mas realmente, contei com a colaboração de inúmeras pessoas para que esse sonho se tornasse realidade.

*“Que os vossos esforços desafiem as impossibilidades, lembrai-vos de que as grandes coisas do homem foram conquistadas do que parecia impossível.”*

*(Charles Chaplin)*



## RESUMO

Este estudo está dividido em dois capítulos. O primeiro trata-se de uma breve introdução geral e referencial teórico, com o intuito de apresentar os objetivos e as hipóteses formuladas, e justificar o trabalho científico. O segundo capítulo está apresentado na forma de artigo científico. Este teve como objetivo, avaliar a eficácia da associação do fator de crescimento semelhante à insulina tipo 1 (IGF-1) com enxerto osteocondral autógeno, em formato íntegro ou macerado, no reparo de defeitos osteocondrais, induzidos no sulco troclear femoral de coelhos. Foram utilizados 17 coelhos da raça Nova Zelândia. As 34 articulações fêmoro-tíbio-patelares foram separadas em quatro grupos, onde foram utilizados enxertos osteocondrais autógenos, em formato íntegro ou macerado, associado ao IGF-1 ou à solução fisiológica, como controle. Os animais foram submetidos à enxertia aos seis meses de idade, em ambas as articulações, e avaliados por meio de exames ortopédicos, radiográficos, macroscópicos, histológicos e imuno-histoquímicos. A eutanásia foi realizada em 6 e 12 semanas de pós-operatório. Apesar de não serem verificadas diferenças significativas entre os grupos avaliados, em relação aos aspectos clínicos, macroscópicos, histológicos e imuno-histoquímicos, observou-se que a utilização do IGF-1 incentivou o processo de reabsorção e substituição do enxerto, favorecendo a reparação tecidual. Na avaliação radiográfica, constatou-se um preenchimento significativamente melhor da superfície articular, nos grupos com IGF-1. Pela imuno-histoquímica observou-se que, independente da adição do IGF-1 ou do formato do enxerto, a produção de colágeno tipo 2, se mostrou adequada no tecido cartilaginoso de reparação.

Palavras-chave: Fator de crescimento semelhante à insulina. Reparação articular. Osteoartrite. Tecido cartilaginoso. Colágeno tipo II.

## **ABSTRACT**

This study is divided into two chapters. The first one is a brief introduction and general theoretical reference with the intent to present the objectives and hypotheses, and justify this scientific work. The second chapter is presented in the form of a scientific paper. The research aimed to evaluate the effectiveness of the insulin-like growth factor type 1 (IGF-1) in combination with autogenous osteochondral graft, intact or macerated format, in the repair of osteochondral defects induced in the femoral trochlear groove of rabbits. Seventeen New Zealand rabbits were used. The 34 stifle joints were separated into four groups, which autogenous osteochondral autografts were used in intact or macerated format, associated with IGF-1 or saline solution as a control. The animals underwent grafting procedure at six months of age in both joints and were evaluated by orthopedic, radiographic, macroscopic, histological and immunohistochemical analyses. Euthanasia was performed at 6 and 12 weeks postoperatively. Although not observed significant differences between the groups evaluated in clinical, macroscopic, histological and immunohistochemical analyzes, it was observed that IGF-1 stimulated the process of resorption and substitution of the osteochondral graft, which favored the tissue repair. In the radiographic evaluation there was a significantly better articular surface filling in groups with IGF-1. By immunohistochemical it was observed that, regardless of the addition of IGF-1 or the graft format, type 2 collagen production was adequate in the repair cartilaginous tissue.

**Keywords:** Insulin-like growth factor. Articular repair. Osteoarthritis. Cartilagenous tissue. Type II collagen.

## LISTA DE FIGURAS

### CAPÍTULO 2

Figura 1 Procedimento cirúrgico para realização de artrotomia e realização dos diferentes tratamentos experimentais. A: artrotomia parapatelar medial da articulação fêmoro-tíbio-patelar em um coelho. B: colheita de um cilindro de enxerto osteocondral de 3,0mm de diâmetro e 5,0mm de comprimento no centro da tróclea femoral, com o auxílio de uma trefina de mosaicoplastia. C: aspecto do defeito na superfície articular após a retirada do cilindro osteocondral. D: Instilação de 0,2 ml (10 µg) de IGF-1 no local receptor. E: inserção do enxerto osteocondral íntegro para oclusão do local receptor. F: aspecto da ferida cirúrgica após a realização das suturas. ....36

Figura 2 - Imagens radiográficas em projeção mediolateral da articulação fêmoro-tíbio-patelar de coelho representativas do pós-operatório imediato. A: Enxerto osteocondral autógeno íntegro, notar setas vermelhas delimitando o defeito e a superfície articular preenchida no local. B: Enxerto osteocondral autógeno macerado, notar setas azuis delimitando o defeito e a descontinuidade no preenchimento da superfície articular no local.....45

Figura 3 - Imagens radiográficas em projeção mediolateral da articulação fêmoro-tíbio-patelar de coelho representativas do pós-operatório de 12 semanas. A: Enxerto íntegro com IGF-1 (grupo 1). B: Enxerto íntegro – controle (grupo 2). C: Enxerto macerado com IGF-1 (grupo 3). D: Enxerto macerado – controle (grupo 4). As setas indicam o local receptor do enxerto. Notar nas imagens A e C uma radiodensidade mais homogênea no local enxertado quando comparado às imagens B e D, correspondendo a um preenchimento mais intenso do osso subcondral e superfície articular. ....46

Figura 4 - Aspecto macroscópico representativo do local receptor do enxerto osteocondral autógeno na tróclea femoral de coelhos. Pós-operatório de 6 semanas: Grupo 2: controle com enxerto íntegro (A) e Grupo 4: controle com enxerto macerado (A'); Grupo1: IGF-1 com enxerto íntegro (B) e Grupo 3: IGF-1 com enxerto macerado (B'). Pós-operatório de 12 semanas: Grupo 2 (C) e Grupo 4 (C'); Grupo1 (D) e Grupo 3 (D').....49

Figura 5 - Imagens histológicas da região de enxertia osteocondral na tróclea femoral de coelho, coradas com hematoxilina e eosina, representativas do Grupo 1 (IGF-1 com enxerto íntegro) após 6 semanas da cirurgia. A: preenchimento do defeito com tecido fibroso (F) encobrindo o enxerto que estava sendo reabsorvido (E) (OBJ: 4). B: tecido ósseo e cartilaginoso do enxerto (E) sendo reabsorvido e substituído, notar infiltração de osteoclastos (setas) e proliferação intensa de tecido conjuntivo fibroso (F) e em algumas áreas se diferenciando para cartilagem (ponta de seta), na região subcondral e encobrindo o enxerto (OBJ: 10). C: neovascularização e tecido ósseo entremeado com presença elevada de osteoclastos reabsorvendo osso e cartilagem (setas) (OBJ: 10). .....55

Figura 6 - Imagens histológicas da região de enxertia osteocondral na tróclea femoral de coelho, coradas com hematoxilina e eosina, representativas do Grupo 1 (IGF-1 com enxerto íntegro) após 12 semanas da cirurgia. A: presença de resquícios de tecido ósseo entremeado à cartilagem (setas) (OBJ: 4). B: proliferação de osteoclastos na linha da cartilagem (ponta de seta) (OBJ: 10) C: tecido de reparação constituído predominantemente por cartilagem hialina (OBJ: 4x). D: local de integração (seta) entre o tecido de reparação (R) e cartilagem original (C), observar a presença de hipocelularidade (asterisco) (OBJ: 10). .....56

Figura 7 - Imagens histológicas da região de enxertia osteocondral na tróclea femoral de coelho, coradas com hematoxilina e eosina, representativas do

Grupo 2 (controle com enxerto íntegro). A: após 6 semanas da cirurgia. Observam-se áreas de reabsorção de tecido ósseo e cartilaginoso por osteoclastos. A seta indica a integração entre o enxerto e a cartilagem original (OBJ: 4). B e C: após 12 semanas da cirurgia. B: presença de resquícios de tecido ósseo (setas) entremeando a cartilagem neoformada (OBJ: 10). C: na região de osso subcondral, observar áreas de cartilagem e tecido ósseo denso, com infiltrado de osteoclastos (OBJ: 10).....58

Figura 8 - Imagens histológicas da região de enxertia osteocondral na tróclea femoral de coelho, coradas com hematoxilina e eosina, representativas do Grupo 2 (controle com enxerto íntegro) após 6 e 12 semanas da cirurgia. A: após 6 semanas da cirurgia. Observam-se áreas de reabsorção de tecido ósseo e cartilaginoso por osteoclastos. A seta indica a integração entre o enxerto e a cartilagem original (OBJ: 4). B e C: após 12 semanas da cirurgia. B: presença de resquícios de tecido ósseo (setas) entremeando a cartilagem neoformada (OBJ: 10). C: na região de osso subcondral, observar áreas de cartilagem e tecido ósseo denso, com infiltrado de osteoclastos (OBJ: 10).....58

Grupo 3 (IGF-1 com enxerto macerado) após 6 semanas da cirurgia. A: osteoclastos (setas) na área de cartilagem e osso, com intensa proliferação de tecido fibroso se diferenciando em cartilagem e neovascularização (asteriscos) na região de osso subcondral (OBJ: 10). B: fragmentos do enxerto degradados em várias áreas do tecido de reparação (setas), com intensa reação de fibroblastos ao redor (OBJ: 10). .....59

Figura 9 - Imagens histológicas da região de enxertia osteocondral na tróclea femoral de coelho, coradas com hematoxilina e eosina, representativas do Grupo 3 (IGF-1 com enxerto macerado) após 6 e 12 semanas da cirurgia. A: osteoclastos (setas) na área de cartilagem e osso, com intensa proliferação de tecido fibroso se diferenciando em cartilagem e neovascularização (asteriscos) na região de osso subcondral (OBJ: 10). B: fragmentos do enxerto degradados em várias áreas do tecido de reparação (setas), com intensa reação de fibroblastos ao redor (OBJ: 10). .....59

Grupo 3 (IGF-1 com enxerto macerado) após 12 semanas da cirurgia. A: resquícios de tecidos ósseos e cartilaginosos, entremeados na região de cartilagem articular ou de osso subcondral (OBJ: 10). B: proliferação de tecido fibroso e cartilaginoso abaixo da *tide*mark. Notar presença de fenda revestida de tecido fibrocartilaginoso, que se estende até o tecido conjuntivo fibroso na camada de osso subcondral (asterisco), e área extensa de defeitos (vazios) da superfície articular até área profunda (seta) (OBJ: 4). C: tecido de reparação neoformado constituído principalmente por cartilagem hialina (OBJ: 10). D: integração normal entre o tecido de reparação e cartilagem original (ponta de seta) (OBJ: 10).....60

Figura 10 - Imagens histológicas da região de enxertia osteocondral na tróclea femoral de coelho, coradas com hematoxilina e eosina, representativas do Grupo 4 (controle com enxerto macerado) após 6 semanas da cirurgia. A: evidência de integração entre o tecido de reparação (lado direito) e a cartilagem articular normal adjacente (lado esquerdo). Notar a espessura aumentada da cartilagem neoformada (OBJ: 10). B: observar na região de osso subcondral, reações discretas com proliferação de tecido fibroso (aterisco) em continuidade com tecido cartilaginoso ativo (ponta de seta) e presença de condroblastos (seta) (OBJ: 10)..... 62

Figura 11 - Imagens histológicas da região de enxertia osteocondral na tróclea femoral de coelho, coradas com hematoxilina e eosina, representativas do Grupo 4 (controle com enxerto macerado) após 12 semanas da cirurgia. A: tecido de reparação neoformado, constituído principalmente de cartilagem hialina e com espessura maior em relação ao original (OBJ: 10). B: proliferação discreta a moderada de tecido conjuntivo fibroso (F) e áreas com cartilagem mais celular e ativa (seta) (OBJ: 4). ..... 62

Figura 12 - Imagem da imuno-histoquímica da região de enxertia osteocondral na tróclea femoral de coelho, representativa dos defeitos imunocorados para colágeno tipo 2, após 12 semanas da cirurgia (OBJ: 10). Notar a imunorreatividade semelhante do tecido de reparação (R) e da cartilagem articular original (C). A seta indica a transição entre estas regiões. Abaixo da *tidemark* encontra-se o osso subcondral (S)..... 64

## LISTA DE TABELAS

### CAPÍTULO 2

Tabela 1 - Sistema de pontuação para avaliação macroscópica da articulação. .	37
Tabela 2 - Sistema de pontuação para avaliação histológica da reparação osteocartilaginosa.....	40
Tabela 3 - Sistema de pontuação para avaliação histológica da cápsula articular. ....	42
Tabela 4 - Valores medianos e de distância interquartílica (DI) do escore total de avaliação do exame radiográfico. ....	47
Tabela 5 - Valores medianos e de distância interquartílica (DI) do escore total de avaliação macroscópica. ....	48
Tabela 6 - Valores medianos e de distância interquartílica (DI) do escore individual dos parâmetros da avaliação macroscópica. ....	50
Tabela 7 - Valores medianos e de distância interquartílica (DI) do escore individual dos parâmetros da avaliação microscópica.....	52
Tabela 8 - Valores medianos e de distância interquartílica (DI) do escore total de avaliação microscópica. ....	53
Tabela 9 - Valores medianos e de distância interquartílica (DI) do escore total da avaliação da cápsula articular. ....	63
Tabela 10 - Valores medianos e de distância interquartílica (DI) da avaliação da imuno-histoquímica. ....	64

## **LISTA DE ABREVIATURAS**

$\mu\text{g}$  Micrograma

$\mu\text{m}$  Micrômetro

kg Quilograma

mg Miligrama

mm Milímetro



## LISTA DE SIGLAS

CEUA	Comissão de Ética no Uso de Animais
DAB	Diaminobenzidina
DI	Distância Interquartilica
EDTA	Ácido Etilenodiamino Tetra-Acético
IGF-1	Fator de crescimento semelhante à insulina tipo 1
MG	Minas Gerais
OCD	Osteocondrite Dissecante
PBS	Tampão fosfato-salino ( <i>phosphate buffered saline</i> )
UFLA	Universidade Federal de Lavras
UFMG	Universidade Federal de Minas Gerais
USA	<i>United States of America</i>

## LISTA DE SÍMBOLOS

%	Porcentagem
°C	grau Celsius
>	Maior
<	Menor

## SUMÁRIO

<b>CAPÍTULO 1 – INTRODUÇÃO GERAL .....</b>	<b>18</b>
<b>1. INTRODUÇÃO.....</b>	<b>18</b>
<b>2. REFERENCIAL TEÓRICO.....</b>	<b>19</b>
<b>REFERÊNCIAS BIBLIOGRÁFICAS.....</b>	<b>23</b>
<b>CAPÍTULO 2 - ENXERTO OSTEOCONDRAIS AUTÓGENOS ASSOCIADO AO IGF-1 EM LESÃO INDUZIDA NA CARTILAGEM ARTICULAR DE COELHOS .....</b>	<b>28</b>
<b>RESUMO.....</b>	<b>28</b>
<b>ABSTRACT.....</b>	<b>29</b>
<b>1. INTRODUÇÃO.....</b>	<b>31</b>
<b>2. MATERIAIS E MÉTODOS .....</b>	<b>32</b>
<b>3. RESULTADOS .....</b>	<b>44</b>
<b>4. DISCUSSÃO.....</b>	<b>65</b>
<b>5. CONCLUSÃO.....</b>	<b>81</b>
<b>REFERÊNCIAS BIBLIOGRÁFICAS.....</b>	<b>81</b>
<b>ANEXO 1.....</b>	<b>89</b>

## **CAPÍTULO 1 – INTRODUÇÃO GERAL**

### **1. INTRODUÇÃO**

A cartilagem articular lesionada, possui uma capacidade de reparação limitada, aumentando a predisposição ao desenvolvimento de osteoartrites secundárias. Diversas estratégias têm sido estudadas para induzir a formação de um tecido de reparação cartilaginoso, contudo, nenhuma delas resultou na criação de uma estrutura com as propriedades bioquímicas e mecânicas idênticas a original. Os fatores de crescimento polipeptídicos, como o fator de crescimento semelhante à insulina tipo 1 (IGF-1), regulam a condrogênese e podem ser utilizados como agentes terapêuticos. A utilização de enxertos osteocondrais autógenos permite o preenchimento dos defeitos na superfície articular com cartilagem hialina de forma direta, em um único procedimento e livre de reações imunológicas.

Na literatura consultada, não foram encontrados estudos sobre o efeito do IGF-1 em associação ao enxerto osteocondral no formato íntegro ou macerado, como estratégia no reparo de lesões da cartilagem articular. Entretanto, as pesquisas já realizadas em animais domésticos e em seres humanos, sugerem resultados promissores no tratamento das lesões osteocondrais, com a utilização de fatores de crescimento, tal como o IGF-1. Desta maneira, esta pesquisa objetivou avaliar a eficácia do enxerto osteocondral de origem autógena, em formato íntegro ou macerado, associado ou não ao IGF-1, no reparo de defeitos osteocondrais induzidos no sulco troclear femoral de coelhos. Formulou-se a hipótese de que o IGF-1, associado ao enxerto osteocondral, principalmente no formato íntegro, promoveria melhor reparação da lesão induzida, possibilitando o preenchimento do defeito com tecido

cartilagenoso, com características histológicas semelhantes a cartilagem original. Além disso, acreditou-se que o enxerto osteocondral combinado ao IGF-1, permitiria a formação mais acentuada de colágeno do tipo II, inclusive, nos espaços não ocupados pelo enxerto autólogo, melhorando a integração na interface entre enxerto e leito receptor.

## **2. REFERENCIAL TEÓRICO**

O reparo de lesões da cartilagem articular é atualmente um dos maiores desafios para os cirurgiões ortopédicos. Diante disso, vários métodos têm sido desenvolvidos e utilizados visando a recuperação deste tecido (HEIR et al., 2012; NUKAVARAPU; DORCEMUS, 2013; SONG et al., 2014; ZAK et al., 2014). A cartilagem articular possui uma limitada capacidade de regeneração, pois, fatores como baixa atividade mitótica, ausência de inervação, ausência de suprimento sanguíneo e a pouca mobilidade dos condrócitos, predis põem a cartilagem a reparação ineficiente. As lesões osteocondrais não tratadas poderão levar ao desenvolvimento da doença articular degenerativa, com consequente distúrbio incapacitante do membro (KHAN et al., 2013; NAKAMURA et al., 2012; ORTH et al., 2011; ZAK et al., 2014). Esta estrutura possui a característica de não possibilitar a recuperação do tecido cartilagenoso original, mas sim, preencher o defeito com tecido fibrocartilagenoso (TIWARY et al., 2013). O tecido cartilagenoso possui elevada quantidade de colágeno tipo II, enquanto a fibrocartilagem possui elevada quantidade de colágeno do tipo I e deficiência em proteoglicanos, oferecendo propriedades bioquímicas e mecânicas inferiores quando comparadas a cartilagem normal, tendo sua resistência e durabilidade substancialmente reduzidas (MOLLON et al., 2013). Assim, as intervenções para o reparo da lesão osteocondral deverão utilizar uma

metodologia que propicie a reparação cartilaginosa da superfície articular, restabelecendo a adequada biomecânica da articulação, com o objetivo de recuperar a função normal do membro (TIWARY et al., 2013; ZASLAV et al., 2012).

Os esforços para alcançar o reparo adequado das lesões, são limitados pela dificuldade em estimular as células residentes a formarem uma nova cartilagem com propriedades semelhantes a original (MADRY et al., 2005). O’Loughlin, Heyworth e Kennedy (2010) afirmaram que em casos de pequenas lesões na cartilagem, o preenchimento do defeito por fibrocartilagem pode ser suficiente. Porém, em lesões amplas, o recobrimento da superfície articular por este tecido é ineficiente, e não suporta a pressão na superfície articular, por longo período. Lesões cartilaginosas extensas levam ao desenvolvimento da osteoartrite e podem requerer, em casos mais graves, a substituição da articulação por próteses (KALSON; GIKAS; BRIGGS, 2010).

Denomina-se osteocondrite dissecante (OCD) quando há falha no processo de ossificação endocondral, devido a diminuição na vascularização da cartilagem epifiseal. A redução no fornecimento de nutrientes e oxigênio leva à retenção cartilaginosa e necrose local, o que torna a cartilagem vulnerável e predisponente a eventos como trauma, fissura e desprendimento do fragmento cartilaginoso dentro da articulação (EKMAN; CARLSON, 1998). Em humanos, a OCD pode afetar várias articulações, porém, os locais mais acometidos são os côndilos femorais (NUKAVARAPU; DORCEMUS, 2013; SASAKI et al., 2012; WULF et al., 2012). A microvascularização da região distal do fêmur em humanos, é abundante, com numerosas anastomoses e alterações nesta vascularização predispõem a articulação ao surgimento da OCD. O alto impacto repetitivo sobre as superfícies articulares tem-se mostrado como causa comum desta patologia, que é observada com maior frequência em indivíduos atletas

(WULF et al., 2012). Já em cães, a OCD acomete principalmente a cabeça umeral (FITZPATRICK et al., 2010).

As lesões cartilagosas em joelhos possuem a capacidade de provocar dor contínua, redução da amplitude de movimento e perda da função do membro (KALSON; GIKAS; BRIGGS, 2010). Fitzpatrick et al. (2010) afirmaram que a enxertia osteocondral de origem autógena, promove uma barreira mecânica entre o osso subcondral e o líquido sinovial, o que é desejável para a redução da dor e da consequente claudicação.

A vantagem na utilização de autoenxerto osteocondral no tratamento de lesões da cartilagem, em relação a outras técnicas, está na possibilidade de implantar a cartilagem hialina de forma direta no interior do defeito e permitir o movimento articular precoce, e o apoio do membro lesionado (KRUSCHE-MANDL et al., 2012; ZAK et al., 2014), o que torna esta técnica como primeira escolha no tratamento da osteocondrose do côndilo femoral e da cabeça do úmero em cães (FITZPATRICK et al., 2010; KALSON; GIKAS; BRIGGS, 2010). A utilização de enxertos osteocondrais de origem autógena é a única técnica capaz de preencher o defeito articular com cartilagem hialina própria. É considerado um método relativamente simples, quando comparado ao transplante de condrócitos de origem autógena e mostra-se livre de reações imunológicas presentes nos enxertos homólogos (ARAKI et al., 2013; ZAK et al., 2014).

A restauração do contorno e da congruência articular é desejável na realização do procedimento de enxertia osteocondral, ao influenciar de forma direta a função do enxerto e os resultados do tratamento (FITZPATRICK et al., 2010). Porém, a falta de integração ou interdigitação entre o enxerto e o local receptor, promoverá, em longo prazo, resultados indesejáveis como déficits biomecânicos na superfície articular e osteoartrite (SIEBERT et al., 2006).

Fitzpatrick et al. (2010) afirmaram que é impossível de ser realizada a completa cobertura articular pela enxertia osteocondral em lesões cartilaginosas extensas, como as observadas na região caudocentral da cabeça do úmero em cães de raças grandes, o que promove uma desigual distribuição de peso sobre a superfície articular do úmero, predispondo as alterações biomecânicas e degenerativas. Os espaços não preenchidos pela enxertia terão a fibrocartilagem como tecido reparador. Em um estudo retrospectivo em humanos, Solheim et al. (2010) observaram a perda da camada superficial da cartilagem após cinco anos da realização da enxertia pelo método da mosaicoplastia. Notaram ainda, que a área entre o enxerto e o leito receptor foi preenchida por fibrocartilagem, e associaram a presença de fissuras neste local ao aumento da consistência do enxerto. Estas alterações promoveram redução na durabilidade da enxertia e consequente osteoartrite.

Ekman e Carlson (1998) afirmaram que lesões da cartilagem articular em suínos e aves, podem ocorrer pela deficiência de fatores de crescimento transformador beta (TGF- $\beta$ ) e fator de crescimento semelhante a insulina (IGF-1), e apontaram a isquemia como responsável pela deficiência destes fatores. O IGF-1 aumenta a proliferação de condrócitos, a produção de proteoglicanos e a síntese de colágeno do tipo II *in vitro*, e melhora o reparo da cartilagem *in vivo* (CLARK et al., 2014; YI et al., 2013; YU et al., 2012). Em lesões agudas, o IGF-I exógeno pode influenciar a migração de células com capacidade de diferenciação para os espaços do osso esponjoso, e prover uma importante fonte de células pluripotentes para o reparo da cartilagem. Além disso, facilita a condrogênese e a reparação de lesões de cartilagem articular a partir de células-tronco provenientes da medula óssea (CLARK et al., 2014).

Diversas terapias com proteínas, tais como o IGF-1 e TGF-18, aplicadas através de injeção intra-articular, têm se mostrado promissoras em pesquisas



pré-clínicas, promovendo a estimulação do crescimento de cartilagem e impedindo a degradação e perda dos condrócitos (LOFFREDO et al., 2014). Lesões de cartilagem articular tratadas com condrócitos expressando IGF-1 mostraram significativa melhora da integração na interface entre tecido reparado e cartilagem saudável (MADRY et al., 2005; NADZIR et al., 2013). Em um experimento com coelhos, Madry et al. (2010) concluíram que a combinação de IGF-1 e FGF-2 aumentaram significativamente o reparo de lesões da cartilagem, após três semanas do preenchimento. Nixon et al. (1999) observaram em um experimento com cavalos, que defeitos cartilagosos expostos ao IGF-I possuíam uma organização celular evidente, abundante quantidade de pró-colágeno tipo II e acentuada presença de cartilagem hialina no reparo do defeito cartilaginoso.

Apesar de diversas medidas inovadoras serem propostas, o sucesso terapêutico em longo prazo ainda é incerto, e nenhuma das metodologias estudadas possibilitou regenerar totalmente a integridade tecidual da cartilagem articular (LAM et al., 2014; MADRY et al., 2010).

## REFERÊNCIAS BIBLIOGRÁFICAS

ARAKI, D. et al. An analysis of surface profile for cylindrical osteochondral grafts of the knee quantitative evaluation using a three-dimensional laser scanner. **Knee Surgery, Sports Traumatology, Arthroscopy**, v. 21, n. 8, p. 1794-1800, aug. 2013.

CLARK, A. et al. Retention of insulin-like growth factor I bioactivity during the fabrication of sintered polymeric scaffolds. **Biomedical Materials**, v. 9, n. 2, p. 1-8, apr. 2014.

EKMAN, S.; CARLSON, C. S. The pathophysiology of osteochondrosis. **Veterinary Clinics of North America: Small Animal Practice**, v. 28, n. 1, p. 17-32, jan. 1998.

FITZPATRICK, N. et al. Osteochondral autograft transfer for treatment of osteochondritis dissecans of the caudolateral humeral head in dogs. **Veterinary Surgery**, v. 39, n. 8, p. 925-935, dec. 2010.

HEIR, S. et al. Cartilage repair in the rabbit knee: mosaic plasty resulted in higher degree of tissue filling but affected subchondral bone more than microfracture technique. **Knee Surgery, Sports Traumatology, Arthroscopy**, v. 20, n. 2, p. 197-209, feb. 2012.

KALSON, N. S.; GIKAS, P. D.; BRIGGS, T. W. Current strategies for knee cartilage repair. **International Journal of Clinical Practice**, v. 64, n. 10, p. 1444-1452, sep. 2010.

KHAN, I. M. et al. In vitro growth factor-induced bio engineering of mature articular cartilage. **Biomaterials**, v. 34, n. 5, p. 1478-1487, feb. 2013.

KRUSCHE-MANDL, I. et al. Long-term results 8 years after autologous osteochondral transplantation: 7T gagCEST and sodium magnetic resonance imaging with morphological and clinical correlation. **Osteoarthritis and Cartilage**, v. 20, n. 5, p. 357-363, may. 2012.

LAM, J. et al. Generation of osteochondral tissue constructs with chondrogenically and osteogenically predifferentiated mesenchymal stem cells

encapsulated in bilayered hydrogels. **Acta Biomaterialia**, v. 10, n. 3, p. 1112-1123, mar. 2014.

LOFFREDO, F. S. et al. Targeted delivery to cartilage is critical for in vivo efficacy of insulin-like growth factor 1 in a rat model of osteoarthritis. **Arthritis Rheumatology**, v. 66, n. 5, p. 1247-1255, may. 2014.

MADRY, H. et al. Enhanced repair of articular cartilage defects in vivo by transplanted chondrocytes overexpressing insulin-like growth factor I (IGF-I). **Gene Therapy**, v. 12, n. 15, p. 1171-1179, aug. 2005.

MADRY, H. et al. Acceleration of articular cartilage repair by combined gene transfer of human insulin-like growth factor I and fibroblast growth factor-2 in vivo. **Archives of Orthopaedic and Trauma Surgery**, v. 130, n. 10, p. 1311-1322, oct. 2010.

MOLLON, B. et al. The clinical status of cartilage tissue regeneration in humans. **Osteoarthritis and Cartilage**, v. 21, n. 12, p. 1824-1833, dec. 2013.

NADZIR, M. M. et al. Modulation of chondrocyte migration and aggregation by insulin-like growth factor-1 in cultured cartilage. **Biotechnology Letters**, v. 35, n. 2, p. 295-300, feb. 2013.

NAKAMURA, T. et al. Arthroscopic, histological and MRI analyses of cartilage repair after a minimally invasive method of transplantation of allogeneic synovial mesenchymal stromal cells into cartilage defects in pigs. **Cytherapy**, v. 14, n. 3, p. 327-338, mar. 2012.

NIXON, A. J. et al. Enhanced repair of extensive articular defects by insulin-like growth factor-I-laden fibrin composites. **Journal of Orthopaedic Research**, v. 17, n. 4, p. 475-487, jul. 1999.

NUKAVARAPU, S. P.; DORCEMUS, D. L. Osteochondral tissue engineering: Current strategies and challenges. **Biotechnology Advances**, v. 31, n. 5, p. 706-721, sep./oct. 2013.

O'LOUGHLIN, P. F.; HEYWORTH, B. E.; KENNEDY, J. G. Current concepts in the diagnosis and treatment of osteochondral lesions of the ankle. **The American Journal of Sports Medicine**, v. 38, n. 2, p. 392-404, feb. 2010.

ORTH, P. et al. Transplanted articular chondrocytes co-overexpressing IGF-I and FGF-2 stimulate cartilage repair in vivo. **Knee Surgery, Sports Traumatology, Arthroscopy**, v. 19, n. 12, p. 2119-2130, dec. 2011.

SASAKI, K. et al. Osteochondral autograft transplantation for juvenile osteochondritis dissecans of the knee: a series of twelve cases. **International Orthopaedics**, v. 36, n. 11, p. 2243-2248, nov. 2012.

SIEBERT, C. H. et al. Ingrowth of osteochondral grafts under the influence of growth factors: 6-month results of an animal study. **Archives of Orthopaedic and Trauma Surgery**, v. 126, n. 4, p. 247-252, may. 2006.

SOLHEIM, E. et al. Osteochondral autografting (mosaicplasty) in articular cartilage defects in the knee: Results at 5 to 9 years. **Knee**, v. 17, n. 1, p. 84-87, jan. 2010.

SONG, J. et al. Effect of treadmill exercise timing on repair of full-thickness defects of articular cartilage by bone-derived mesenchymal stem cells: an experimental investigation in rats. **Plos One**, v.9, n.3, p.1-11, mar. 2014.

TIWARY, R. et al. effect of IGF-1 and uncultured autologous bone-marrow-derived mononuclear cells on repair of osteochondral defect in rabbits. **Cartilage**, v. 5, n. 1, p. 43-54, aug. 2013.

WULF, C. A. et al. Magnetic resonance imaging after arthroscopic microfracture of capitellar osteochondritis dissecans. **The American Journal of Sports Medicine**, v. 40, n. 11, p. 2549-2556, nov. 2012.

YI, C. et al. Down-regulation of programmed cell death 5 by insulin-like growth factor 1 in osteoarthritis chondrocytes. **International Orthopaedics**, v. 37, n. 5, p. 937-943, may. 2013.

YU, S. et al. Differential expression of IGF1, IGFR1 and IGFBP3 in mandibular condylar cartilage between male and female rats applied with malocclusion. **Journal of Oral Rehabilitation**, v. 39, n. 10, p. 727-736, oct. 2012.

ZAK, L. et al. Clinical and MRI evaluation of medium- to long-term results after autologous osteochondral transplantation (OCT) in the knee joint. **Knee Surgery, Sports Traumatology, Arthroscopy**, v. 22, n. 6, p. 1288-1297, jun. 2014.

ZASLAV, K. et al. New frontiers for cartilage repair and protection. **Cartilage**, v. 3, suppl. 1, 77S-86S, jan. 2012.

## **CAPÍTULO 2**

### **ENXERTO OSTEOCONDRAIS AUTÓGENO ASSOCIADO AO IGF-1 EM LESÃO INDUZIDA NA CARTILAGEM ARTICULAR DE COELHOS**

#### **RESUMO**

A cartilagem articular possui uma capacidade limitada de regeneração, que induz a formação de um tecido fibrocartilagenoso com características inferiores a cartilagem original. Diversos métodos de tratamentos têm sido propostos, mas nenhum deles atingiu a efetividade terapêutica adequada. Nesta pesquisa, objetivou-se a avaliação do enxerto osteocondral autógeno, em formato íntegro ou macerado, em associação ao fator de crescimento semelhante a insulina tipo-1 (IGF-1), no reparo de defeitos osteocondrais induzidos no sulco troclear femoral de coelhos. Foram utilizados 17 coelhos da raça Nova Zelândia, fêmeas, com seis meses de idade e aproximadamente 4,5 kg. As 34 articulações fêmoro-tíbio-patelares foram submetidas ao procedimento de enxertia, e separadas em quatro grupos, denominados enxerto osteocondral íntegro com IGF-1 (grupo 1), enxerto osteocondral íntegro com solução fisiológica (grupo 2), enxerto osteocondral macerado com IGF-1 (Grupo 3) e enxerto osteocondral macerado com solução fisiológica (grupo 4). As articulações operadas foram avaliadas por meio de exames ortopédicos e radiográficos em 3, 6, 9 e 12 semanas após o procedimento. Os animais foram eutanasiados após 6 e 12 semanas de pós-operatório, e a região enxertada foi submetida a análise macroscópica, histológica e imuno-histoquímica. Apesar de não se verificar diferenças estatísticas significativas entre os grupos avaliados, em relação aos aspectos clínicos, macroscópicos, histológicos e imuno-histoquímicos, observou-se que a utilização do IGF-1, principalmente quando associada ao enxerto íntegro,

incentivou o processo de reabsorção e substituição do enxerto, favorecendo a reparação tecidual. Na avaliação radiográfica, constatou-se o preenchimento mais efetivo da superfície articular e do leito receptor, nos grupos que utilizaram o IGF-1. Pela imuno-histoquímica, observou-se que independente da adição do IGF-1 ou do formato do enxerto utilizado, a produção de colágeno tipo 2 se mostrou adequada no tecido reparado. Conclusivamente, a adição do IGF-1 ao enxerto osteocondral autógeno, incentiva os eventos de reabsorção e substituição do tecido enxertado. Os enxertos osteocondrais autógenos, independentemente do formato íntegro ou macerado, apresentam adequada capacidade de reparação da cartilagem articular, com formação de colágeno tipo 2, semelhante ao tecido original.

Palavras-chave: Fator de crescimento semelhante à insulina. Reparação articular. Osteoartrite. Tecido cartilaginoso. Colágeno tipo II.

#### **AUTOGENOUS OSTEOCHONDRAL GRAFT ASSOCIATED WITH IGF-1 IN INDUCED ARTICULAR CARTILAGE LESION IN RABBITS**

##### **ABSTRACT**

The articular cartilage has a limited capacity for regeneration, which induces the formation of fibrocartilaginous tissue with lower characteristics than the original cartilage. Various treatments have been proposed, but none of them reached the appropriate therapeutic effectiveness. The research aimed the evaluation the autogenous osteochondral graft, in intact or macerated format, in combination with insulin-like growth factor type-1 (IGF-1) in the repair of osteochondral defects induced in the femoral trochlear groove of rabbits. Seventeen New

Zealand rabbits, females, with six months of age and approximately 4.5 kg were used. The 34 stifle joints were subjected to the grafting procedure and separated into four groups, nominated intact osteochondral graft with IGF-1 (group 1), intact osteochondral graft with saline solution (group 2), macerated osteochondral graft with IGF-1 (Group 3) and macerated osteochondral graft with saline solution (group 4). The operated joints were evaluated using orthopedic and radiographic examinations at 3, 6, 9 and 12 weeks after the procedure. The animals were euthanized after 6 and 12 weeks postoperatively and the grafted area was submitted to macroscopic, histological and immunohistochemical analyzes. Although not verified significant statistical difference between the groups evaluated in relation to clinical, macroscopic, histological and immunohistochemical aspects, it was observed that IGF-1, particularly when associated with the intact graft, stimulated the process of resorption and substitution of the graft, which favored the tissue repair. In the radiographic evaluation there was a significantly most effective filling of the articular surface and the recipient site in groups with IGF-1. By immunohistochemical it was observed that, regardless of the addition of IGF-1 or the graft format, type 2 collagen production was adequate in the repair tissue. In conclusion, the IGF-1 in combination with autogenous osteochondral graft stimulates the processes of reabsorption and replacement of the grafted tissue. The autogenous osteochondral grafts, regardless of intact or macerated format, have adequate capacity to repair the articular cartilage, with type 2 collagen formation similar to the original tissue.

Keywords: Insulin-like growth factor. Articular repair. Osteoarthritis. Cartilagenous tissue. Type II collagen.



## 1. INTRODUÇÃO

O reparo de lesões da cartilagem articular é atualmente um dos maiores desafios para os cirurgiões ortopédicos. Diante disso, vários métodos têm sido desenvolvidos e utilizados visando a recuperação deste tecido (LAM et al., 2014; ZAK et al., 2014). A cicatrização da cartilagem articular, possui a característica de não possibilitar a recuperação do tecido cartilaginoso original, mas sim, preencher o defeito com tecido fibrocartilaginoso (FITZPATRICK et al., 2010; MADRY et al., 2005; SINGH et al., 2013; TIWARY et al., 2013). Por possuir uma capacidade de recuperação intrínseca reduzida, as lesões cartilaginosas resultam em osteoartrites e, posteriormente, em distúrbios incapacitantes do membro (KIM et al., 2013; RODRÍGUEZ-MERCHÁN, 2012).

Assim, as intervenções para o reparo da lesão osteocondral, devem utilizar uma metodologia que propicie a reparação cartilaginosa da superfície articular, restabelecendo a adequada biomecânica da articulação, com o objetivo de recuperar a função normal do membro (ARAKI et al., 2013; SIEBERT et al., 2006; ZASLAV et al., 2012). O transplante de enxertos osteocondrais autógenos tem demonstrado resultados relativamente satisfatórios, uma vez que requer apenas um procedimento cirúrgico e geralmente resultam em rápida recuperação (KRUSCHE-MANDL et al., 2012). Alguns fatores de crescimento tem sido avaliados em associação aos tecidos enxertados, com destaque para a utilização do fator de crescimento semelhante a insulina tipo 1 (IGF-1), que tem como intuito aumentar a proliferação de vários tipos celulares, incluindo as células tronco mesenquimais, osteoblastos e condroblastos, auxiliando na formação de tecido novo (CLARK et al., 2014). Também apresenta um importante papel de estimular a diferenciação em cartilagem das células derivadas da medula óssea e da sinóvia (CLARK et al., 2014; MADRY et al., 2005).

Existem algumas alternativas desenvolvidas com o objetivo de induzir a formação de tecido reparador nos defeitos osteocartilaginosos (EFE et al., 2012; KOGA et al., 2008; NUKAVARAPU; DORCEMUS, 2013; TRATTNIG et al., 2011). Apesar de alguns resultados positivos a médio e longo prazo, estas técnicas têm sido associadas a formação de tecido fibroso, alta morbidade e inadequada preservação do enxerto, que prejudicam os resultados clínicos e os tornam imprevisíveis (LAM et al., 2014; MOLLON et al., 2013; RODRÍGUEZ-MERCHÁN, 2012).

O objetivo deste estudo foi avaliar a eficácia do enxerto osteocondral de origem autógena, em formato íntegro ou macerado, associado ou não ao IGF-1, no reparo de defeitos osteocondrais induzidos na tróclea femoral de coelhos. Formulou-se a hipótese de que o IGF-1, associado ao enxerto osteocondral, principalmente no formato íntegro, promoveria melhor reparação da lesão induzida. Além disso, acreditou-se que os enxertos osteocondrais associados ao IGF-1, permitiria a formação mais acentuada de colágeno do tipo II, favorecendo o processo de reparação da cartilagem articular.

## **2. MATERIAIS E MÉTODOS**

Esta pesquisa foi submetida à Comissão de Ética no Uso de Animais (CEUA/UFLA) – Protocolo nº 010/11 e realizado nas instalações do Biotério e do Centro Cirúrgico Veterinário da Universidade Federal de Lavras. Inicialmente, foram selecionados 18 coelhos da linhagem Nova Zelândia, fêmeas, híginas, com idade de seis meses e peso corporal médio de 4,5 kg, provenientes de cunicultura regulamentada (Fazenda Experimental Prof. Hélio Barbosa/UFGM). Forneceu-se dieta padrão e água *ad libitum*, mantendo-se

adequadas condições de higiene e manejo, conforme os regulamentos do Comitê de Ética de Animais.

Todos os animais foram submetidos ao mesmo protocolo anestésico para enxertia osteocondral. A medicação pré-anestésica constituiu-se da administração intramuscular de sulfato de atropina<sup>1</sup> (0,044 mg/kg) e cloridrato de tramadol<sup>2</sup> (1 mg/kg). Após 15 minutos realizou-se a indução anestésica por meio da administração intramuscular da associação cloridrato de cetamina<sup>3</sup> (30 mg/kg) e cloridrato de xilazina<sup>4</sup> (1 mg/kg). A manutenção anestésica foi realizada com a mistura de isoflurano<sup>5</sup> e oxigênio através de máscara. Como profilaxia antibiótica, aproximadamente 30 minutos antes do procedimento cirúrgico, administrou-se enrofloxacin<sup>6</sup> (5 mg/kg) via subcutânea. A preparação e antisepsia para a cirurgia ortopédica ocorreu de maneira rotineira. Os procedimentos cirúrgicos foram realizados em ambas as articulações dos joelhos de cada animal. Com a perda de um animal, 34 articulações foram submetidas a enxertia osteocondral autógena no sulco troclear femoral. Estas foram divididas aleatoriamente em quatro grupos, denominados como enxerto osteocondral íntegro associado ao IGF-1<sup>7</sup> (Grupo 1), enxerto osteocondral íntegro associado a solução fisiológica (Grupo 2), enxerto osteocondral macerado associado ao IGF-1 (Grupo 3) e enxerto osteocondral macerado associado a solução fisiológica (Grupo 4). Para evitar a interferência de uma possível ação sistêmica, do fator de crescimento sobre os resultados finais, nove animais receberam os enxertos associados ao IGF-1 (Grupo 1 em um membro e grupo 3 no outro). Os outros

---

<sup>1</sup> Hypotropin® 0,25 mg/ml, Hypofarma - MG

<sup>2</sup> Medicamento genérico 50 mg/ml, Hipolabor farmacêuticas - MG

<sup>3</sup> Cetamin® 10%, Syntec - SP

<sup>4</sup> Xilazin® 2%, Syntec - SP

<sup>5</sup> Isoforine® 100%, Cristália - SP

<sup>6</sup> Chemitritil injetável® 2,5%, Chemitec - SP

<sup>7</sup> IGF-1 100µg, Biovision - USA

oito animais receberam os enxertos sem acréscimo do IGF-1 (Grupo 2 em um membro e grupo 4 no outro), e foram considerados os grupos controles.

A artrotomia fêmoro-tíbio-patelar foi realizada seguindo as recomendações de Madry et al. (2010), por meio de uma incisão parapatelar medial (Figura 1A). Com o auxílio de uma trefina manual<sup>8</sup>, colheu-se um cilindro de enxerto osteocondral de 3,0mm de diâmetro e 5,0mm de profundidade. Este instrumento foi posicionado no centro do sulco troclear, perpendicularmente à superfície articular, tendo como referência o tendão do músculo extensor digital longo (Figura 1B). Após a realização dos defeitos e remoção dos cilindros osteocondrais (Figura 1C), as articulações foram lavadas com solução fisiológica e o sangramento controlado.

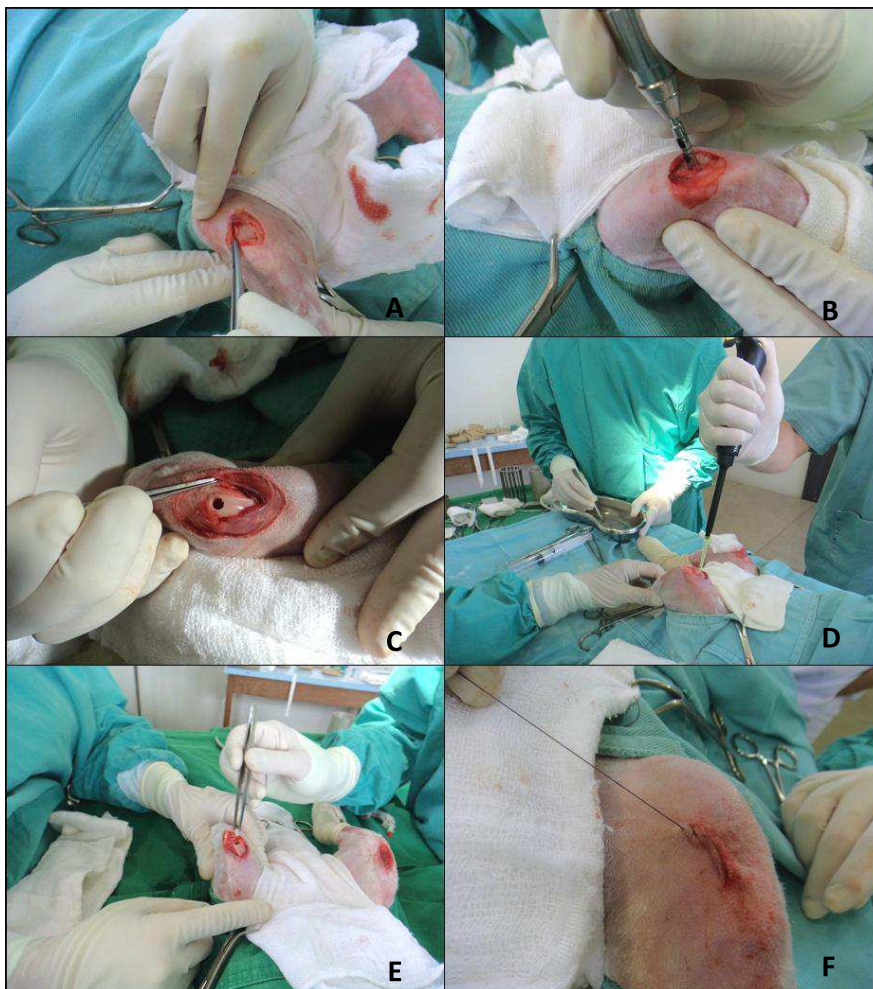Para diminuir a morbidade referente ao local doador, o enxerto osteocondral obtido em um membro foi utilizado no membro contralateral. Nos animais dos grupos 1 e 2, os enxertos foram mantidos íntegros e introduzidos nos orifícios ósseos por meio de pressão digital, até a obtenção da oclusão dos defeitos. Nos animais dos grupos 3 e 4, os enxertos foram macerados com auxílio de uma cizalha e introduzidos por meio de pressão digital nos defeitos. Ressalta-se, que antes da introdução dos enxertos, nos grupos 1 e 3, o local receptor do enxerto foi enriquecido com a instilação de 0,2 ml (10 µg) de IGF-1 (Figura 1D) e, nos grupos 2 e 4, com 0,2 ml de solução fisiológica<sup>9</sup>, com o auxílio de uma pipeta de ponta fina. Em todas as situações, coletou-se previamente 1mL de sangue venoso sem EDTA, para a formação do coágulo. O mesmo foi posicionado dentro do defeito após a instilação do IGF-1 ou solução fisiológica, para posterior oclusão com enxerto macerado ou íntegro (Figura 1E).

---

<sup>8</sup> Broca trefina de 3,0mm de diâmetro, Neodent - SC

<sup>9</sup> Cloreto de sódio 0,9%, Sanobiol - MG

A sutura da ferida cirúrgica foi realizada utilizando-se fio absorvível de ácido poliglicólico<sup>10</sup> 3-0, para síntese individualizada da cápsula articular, das fâscias musculares e tecido subcutâneo, em padrão simples contínuo. Por fim, empregou-se o mesmo tipo de fio cirúrgico para a dermorrafia, em padrão intradérmico (Figura 1F).



<sup>10</sup> Ácido poliglicólico, Bioline - GO

Figura 1 - Procedimento cirúrgico para realização de artrotomia e realização dos diferentes tratamentos experimentais. A: artrotomia parapatelar medial da articulação fêmoro-tíbio-patelar em um coelho. B: colheita de um cilindro de enxerto osteocondral de 3,0mm de diâmetro e 5,0mm de comprimento no centro da tróclea femoral, com o auxílio de uma trefina de mosaicoplastia. C: aspecto do defeito na superfície articular após a retirada do cilindro osteocondral. D: Instilação de 0,2 ml (10 µg) de IGF-1 no local receptor. E: inserção do enxerto osteocondral íntegro para oclusão do local receptor. F: aspecto da ferida cirúrgica após a realização das suturas.

No pós-operatório imediato, aplicou-se meloxicam<sup>11</sup> (0,2 mg/kg) por via subcutânea. Os animais foram monitorados e mantidos aquecidos durante o retorno anestésico, e posteriormente transferidos para gaiolas individuais. Nenhuma bandagem foi aplicada. No período pós-operatório administrou-se meloxicam (0,2 mg/kg) e enrofloxacina (5 mg/kg), ambos a cada 24 horas e por via subcutânea, durante três e cinco dias, respectivamente. Realizou-se a higienização diária da ferida cirúrgica com solução fisiológica durante sete dias consecutivos. Foi permitido aos animais circular livremente em suas gaiolas e sustentar o peso sobre os membros pélvicos imediatamente após a cirurgia.

Os animais foram avaliados semanalmente após a cirurgia, por meio de exame ortopédico, observando-se o apoio dos membros, presença de efusão articular, crepitação e sensibilidade dolorosa à manipulação da articulação.

Os exames radiográficos das articulações operadas foram realizados imediatamente após a cirurgia, e nas 3, 6, 9 e 12 semanas de pós-operatório. As radiografias da articulação fêmoro-tíbio-patelar foram obtidas nas projeções craniocaudal, mediolateral e *sky line*. As imagens radiográficas em posição mediolateral foram avaliadas de forma cega, por um único avaliador, e pontuadas quanto ao preenchimento da superfície articular e do leito receptor da enxertia. A pontuação variou de 0 a 3, sendo (0) ausência de preenchimento, (1) preenchimento escasso, (2) preenchimento parcial e (3) preenchimento total.

---

<sup>11</sup> Maxicam® 0,2%, Ouro Fino - SP

Oito animais foram eutanasiados com seis semanas, e nove animais com 12 semanas após o procedimento de enxertia, sendo que havia representantes de todos os grupos avaliados nos dois períodos de eutanásia. O procedimento foi realizado por meio de sedação com cloridrato de xilazina (2,0 mg/kg) por via intramuscular, seguida pela infusão intravenosa com sobredose de tiopental sódico<sup>12</sup> a 2,5 % e cloreto de potássio.

À necropsia, as articulações submetidas ao procedimento cirúrgico foram dissecadas. Realizou-se o registro fotográfico e a avaliação macroscópica da enxertia e região adjacente, utilizando-se um sistema de pontuação inversa desenvolvido por Orth et al. (2011). Este sistema foi baseado em nove parâmetros específicos, onde pontuações individuais foram atribuídas. O resultado final variou de zero ponto (cartilagem sem alterações) a 12 pontos (sem sinais de reparação) (Tabela 1).

Tabela 1 - Sistema de pontuação para avaliação macroscópica da articulação.

<b>Categoria</b>	<b>Pontuação</b>
<b>1. Contratura</b>	
Não	0
Sim	1
<b>2. Efusão</b>	
Não	0
Sim	1
<b>3. Aderências intra-articulares</b>	
Não	0
Sim	1

<sup>12</sup> Thiopentax® 1,0g, Cristália - SP

Tabela 1, conclusão.

<b>Categoria</b>	<b>Pontuação</b>
<b>4. Sinovite</b>	0
Não	1
Sim	
<b>5. Osteófitos</b>	
Não	0
Sim	1
<b>6. Coloração do tecido reparador</b>	
Normal	0
Translúcido	1
Escuro	2
<b>7. Superfície do tecido reparador</b>	
Liso	0
Fibrilado	1
Degenerado	2
<b>8. Integração com a cartilagem adjacente</b>	
Completa integração	0
Bordas demarcadas	1
<b>9. Preenchimento do defeito</b>	
Saliente	1
Nivelado com a cartilagem adjacente	0
50% de reparação da profundidade do defeito	1
0% de reparação da profundidade do defeito	2

Fonte: adaptado de Orth et al. (2011)

Depois disso, foram colhidas amostras da cápsula articular e da região enxertada do sulco troclear de todas as articulações operadas. Foram realizadas



secções nos cêndilos femorais para separar o local enxertado e regiãõ adjacente, as quais foram fixadas em formalina tamponada 10% por 24 horas. A cartilagem e o osso foram descalcificados por um período de quatro a seis semanas em EDTA<sup>13</sup> (solução de pH 7,0). Uma secção axial foi realizada no centro do local de reparação, a qual foi fotografada, e as duas partes equivalentes com amostra do local de enxertia, foram processadas de forma rotineira para a histologia. Secções seriadas de 4µm, a partir da região central do leito receptor foram coradas pela técnica de hematoxilina e eosina.

As amostras do local enxertado foram avaliadas em microscópio de luz, em análise cega por dois avaliadores, sendo utilizado um sistema de pontuação histológica modificada de Sellers, Peluso e Morris (1997) e Wakitani et al. (1994). Este sistema foi baseado em sete parâmetros específicos, onde a pontuação total variou de zero ponto (cartilagem sem alterações) a 31 pontos (sem tecido de reparação) (Tabela 2).

Em algumas categorias foi avaliado o defeito (categoria 1, preenchimento do defeito em relação a superfície normal da cartilagem adjacente; e categoria 4, arquitetura dentro do defeito não incluindo margens). Nas categorias 2, 5 e 7 foram avaliados aspectos específicos do reparo tecidual, incluindo a integração do tecido de reparação com a cartilagem adjacente, e a arquitetura da superfície e a formação da *tidemark*, respectivamente. A categoria 3 relacionava-se a reparação da cartilagem articular, observando-se a morfologia celular. Na categoria 6 avaliou-se a reparação do osso subcondral, onde a regeneração completa estava associada também ao nivelamento com a *tidemark* original.

Nas categorias 1, 6 e 7 que necessitavam de cálculo, utilizou-se um molde de 3mm x 5mm, a partir da visualização submacroscópica. Sendo assim, a

---

<sup>13</sup> Ácido Etilenodiamino Tetra-Acético, Synth - SP

categoria 1, 100% de preenchimento significava a ocupação de 15 milímetros quadrados pelo tecido reparador ao nível da superfície articular original. Na categoria 6, o percentual de osso subcondral foi calculado por meio da medida da área sob a *tidemark* original, que era ocupada por um novo osso. Por último, na categoria 7, a formação da *tidemark* foi determinada dividindo-se a largura da porção do defeito que possuía uma nova *tidemark*, pela largura original do defeito (3 mm).

Tabela 2 - Sistema de pontuação para avaliação histológica da reparação osteocartilaginosa.

<b>Categorias</b>	<b>Pontos</b>
<b>1. Preenchimento do defeito em relação à superfície da cartilagem normal adjacente</b>	
111-125%:	1
91-110%	0
76-90%	1
51-75%	2
26-50%	3
<25%	4
<b>2. Integração do tecido de reparação com áreas de cartilagem articular</b>	
Continuidade e integração normal	0
Celularidade reduzida	1
<i>Gap</i> ou falta de continuidade de um lado	2
<i>Gap</i> ou falta de continuidade nos dois lados	3
<b>3. Morfologia celular</b>	
Cartilagem hialina	0
Maior parte com cartilagem hialina	1
Maior parte com fibrocartilagem	2
Maior parte não constituída por cartilagem	3
Não há cartilagem	4

Tabela 2, conclusão.

<b>Categorias</b>	<b>Pontos</b>
<b>4. Arquitetura do tecido dentro defeito (não incluindo as margens)</b>	
Ausência de espaços vazios (normal)	0
1 a 3 pequenos espaços vazios	1
1 a 3 grandes espaços vazios	2
> 3 grandes espaços vazios	3
Fendas ou fibrilações	4
<b>5. Arquitetura de superfície</b>	
Superfície normal	0
Fibrilação ou irregularidade discreta	1
Fibrilação ou irregularidade moderada	2
Fibrilação ou interrupção/ruptura grave	3
<b>6. Percentual de novo osso subcondral</b>	
90-100%	0
75-89%	1
50-74%	2
25-49%	3
<25%	4
<b>7. Formação de marcação (<i>tidemark</i>)</b>	
Completa	0
75-99%	1
50-74%	2
25-49%	3
<25%	4

Fonte: adaptado de Sellers, Peluso e Morris (1997) e Wakitani (1994).

A cápsula articular foi analisada histologicamente com avaliação de dois parâmetros (Tabela 3), onde foram observados o espessamento das vilosidades, que indicaria fibrose, e a presença e classificação de infiltrado de células inflamatórias. Utilizou-se uma escala de pontuação invertida modificada, de Fortier et al. (2002), sendo que zero ponto indicou ausência de alterações e seis

pontos indicou a presença de fibrose e de inflamação acentuadas. A análise foi realizada de forma cega por um avaliador.

Tabela 3 - Sistema de pontuação para avaliação histológica da cápsula articular.

<b>Categorias</b>	<b>Pontos</b>
<b>1. Espessamento das vilosidades</b>	
Sem espessamento (normal)	0
Espessamento discreto	1
Espessamento moderado	2
Espessamento acentuado	3
<b>2. Infiltrado de células inflamatórias</b>	
Ausência de infiltrado (normal)	0
Infiltrado discreto	1
Infiltrado moderado	2
Infiltrado acentuado	3

Fonte: adaptado de Fortier et al. (2002)

O exame imuno-histoquímico foi realizado para a detecção de colágeno do tipo II. As lâminas com secções de 4µm foram desparafinadas e submersas em peróxido de hidrogênio 0,3% durante 30 minutos (bloqueio da peroxidase endógena) e lavadas em solução tampão PBS. Depois, instilou-se sobre os cortes proteinase K<sup>14</sup>, mantendo-se por 7 minutos (recuperação antigênica) e lavadas com solução de PBS. Após, as secções foram submersas em solução de leite desnatado<sup>15</sup> 5% por 30 minutos (bloqueio das reações inespecíficas). Os cortes então, foram incubados em anticorpo monoclonal de camundongo, contra colágeno do tipo II de coelhos<sup>16</sup> (diluição 1:50) por 16 horas a 4°C, lavadas com

<sup>14</sup> Proteinase K Diluent, Dako Real – USA

<sup>15</sup> Leite em pó Molico®, Nestlé - SP

<sup>16</sup> Monoclonal Antibody to Collagen type II alpha 1 chain – Purified, Acris Antibodies, Inc. - USA

PBS e expostas ao Dual Link System-HRP<sup>17</sup> por 45 minutos. Após este período, as lâminas foram lavadas em solução tampão PBS e reveladas com diaminobenzidina (DAB)<sup>18</sup>. Finalmente, foram novamente lavadas em PBS e contracoradas com hematoxilina. Realizou-se a sequência de desidratação das lâminas em alcoóis e em xilol, e preparação para a análise microscópica.

A imunorreatividade ao colágeno tipo 2, no tecido de reparação, foi comparada com o tecido articular normal adjacente, o qual funcionou como controle interno positivo. Utilizou-se um sistema de pontuação para classificação, onde a pontuação seguia o seguinte padrão: (0) sem imunorreatividade, (1) imunorreatividade fraca, (2) imunorreatividade moderada, (3) imunorreatividade similar e (4) imunorreatividade forte (MADRY et al., 2010; ORTH et al., 2011). As secções histológicas foram classificadas por três avaliadores, por análise de forma cega.

Nas análises radiográficas, macroscópicas e histológicas, os escores totais, bem como as pontuações de cada categoria, foram comparados entre os grupos experimentais, de acordo com o período de observação. Para comparação dos diferentes grupos experimentais, os dados foram submetidos a análise não paramétrica, por meio do teste de Kruskal-Wallis. No caso de significância, após o ranqueamento dos casos, as médias ranqueadas foram comparadas por meio do teste de Duncan. Devido as características das respostas das variáveis, os dados foram apresentados utilizando-se a mediana e distância interquartílica (DI), citando a diferença estatística quando houver, sendo considerado  $P \leq 0,05$ . Todo procedimento estatístico foi realizado no programa SPSS 16.0.

---

<sup>17</sup> Dual Link System-HRP, Dako - USA

<sup>18</sup> Liquid DAB + Substrate Chromogen System, Dako - USA

### 3. RESULTADOS

Um coelho com articulações pertencentes aos grupos controles (sem adição de IGF-1) veio a óbito durante o período transoperatório, por razões desconhecidas. Três articulações foram desconsideradas no experimento, devido a complicações pós-operatórias: duas apresentaram artrite séptica (grupo 2) e em outra ocorreu luxação lateral de patela (grupo 3).

Nos animais que efetivamente participaram da pesquisa, não foram observados em nenhum deles, deficiência de apoio dos membros pélvicos, presença de efusão articular e crepitação à palpação, ou aumento da sensibilidade dolorosa à extensão e flexão das articulações submetidas a enxertia.

De maneira geral, no exame radiográfico imediatamente após a cirurgia, os animais que receberam o enxerto íntegro, preservaram a continuidade da superfície articular com a presença de dois pontos radiolucentes, correspondendo a transição entre a cartilagem original e o enxerto osteocondral (Figura 2A). Aqueles que receberam o enxerto macerado apresentaram a superfície mais radiolucente e com descontinuidade da superfície articular (Figura 2B).

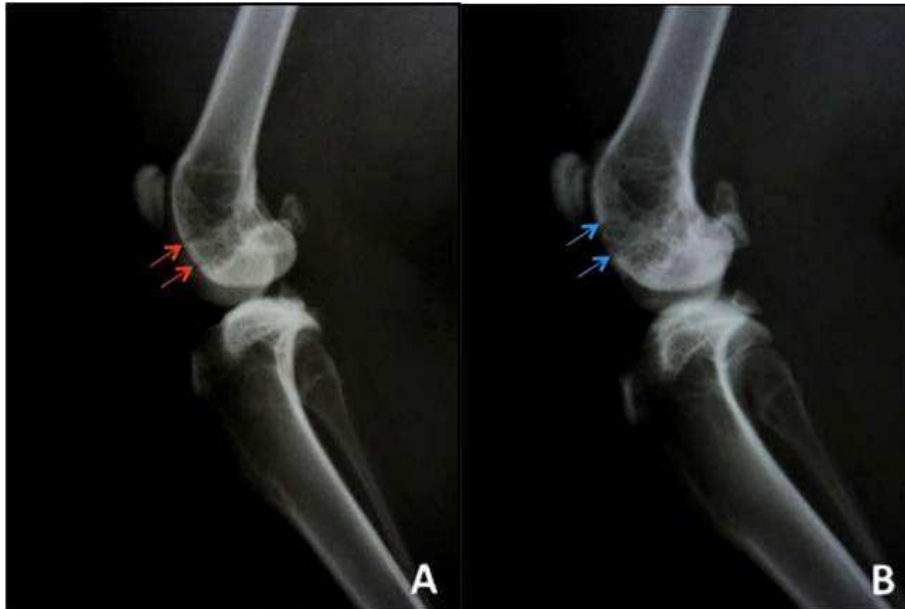

Figura 2 - Imagens radiográficas em projeção mediolateral da articulação fêmoro-tíbio-patelar de coelho representativas do pós-operatório imediato. A: Enxerto osteocondral autógeno íntegro, notar setas vermelhas delimitando o defeito e a superfície articular preenchida no local. B: Enxerto osteocondral autógeno macerado, notar setas azuis delimitando o defeito e a descontinuidade no preenchimento da superfície articular no local.

Radiograficamente, na terceira semana após a cirurgia, não houve diferença significativa entre os grupos, observando-se, geralmente, o preenchimento parcial dos defeitos. Após seis semanas do procedimento, o grupo 1 mostrou resultados significativamente melhores do que os demais, frequentemente com o preenchimento total do defeito. Após 9 e 12 semanas, os dois grupos com adição de IGF-1 (enxerto íntegro ou macerado) apresentaram resultados significativamente melhores do que os dois grupos controle sem adição de IGF-1 (enxerto íntegro ou macerado) (Figura 3).

Além disso, no grupo 1, após 6, 9 e 12 semanas de cirurgia, os resultados foram significativamente melhores do que em 3 semanas. De forma

semelhante, foi observado no grupo 3, que os valores foram significativamente melhores após 6 semanas, e também depois de 9 e 12 semanas. Nos grupos controles (grupos 2 e 4), sem adição do IGF-1, não houve diferença estatística significativa entre os grupos no decorrer do tempo (Tabela 4).

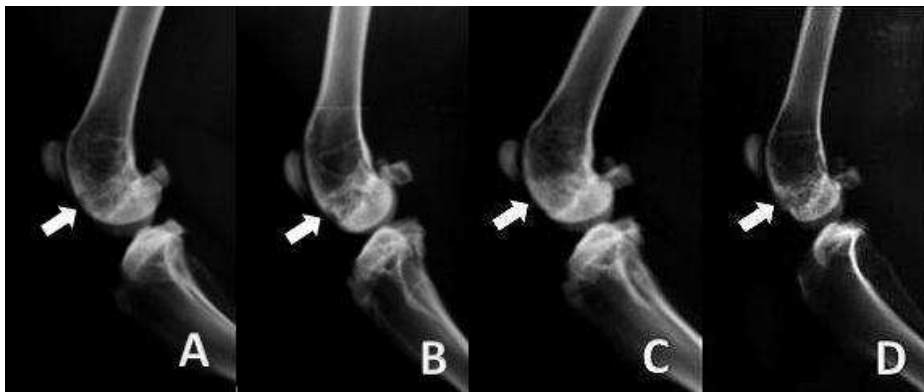

Figura 3 - Imagens radiográficas em projeção mediolateral da articulação fêmoro-tíbio-patelar de coelho representativas do pós-operatório de 12 semanas. A: Enxerto íntegro com IGF-1 (grupo 1). B: Enxerto íntegro – controle (grupo 2). C: Enxerto macerado com IGF-1 (grupo 3). D: Enxerto macerado – controle (grupo 4). As setas indicam o local receptor do enxerto. Notar nas imagens A e C uma radiodensidade mais homogênea no local enxertado quando comparado às imagens B e D, correspondendo a um preenchimento mais intenso do osso subcondral e superfície articular.



Tabela 4 - Valores medianos e de distância interquartílica (DI) do escore total de avaliação do exame radiográfico.

Grupos experimentais	Escore de avaliação ao exame radiográfico			
	3 Semanas	6 Semanas	9 Semanas	12 Semanas
Grupo 1	2 (DI=1) <sup>a,B</sup>	3 (DI=0) <sup>a,A</sup>	3 (DI=0) <sup>a,A</sup>	3 (DI=0) <sup>a,A</sup>
Grupo 2	2 (DI=1) <sup>a,A</sup>	2 (DI=1) <sup>d,A</sup>	2 (DI=1) <sup>c,A</sup>	2 (DI=1) <sup>c,A</sup>
Grupo 3	2 (DI=0) <sup>a,C</sup>	2 (DI=1) <sup>b,B</sup>	3 (DI=0) <sup>a,A</sup>	3 (DI=0) <sup>a,A</sup>
Grupo 4	1,5 (DI=1) <sup>a,A</sup>	2 (DI=2) <sup>c,A</sup>	2,5 (DI=1) <sup>b,A</sup>	2,5 (DI=1) <sup>b,A</sup>

Valores seguidos por diferentes letras minúsculas sobrescritas nas colunas diferem estatisticamente ao teste de Duncan (para médias ranqueadas) com  $\alpha=5\%$ . Valores seguidos por diferentes letras maiúsculas sobrescritas nas linhas diferem estatisticamente ao teste de Duncan (para médias ranqueadas) com  $\alpha=5\%$ . As letras seguem a ordem alfabética e designam os valores em ordem decrescente, nesta tabela quanto maior o valor melhor é o preenchimento. Grupo 1: IGF-1 com enxerto íntegro, Grupo 2: controle com enxerto íntegro, Grupo 3: IGF-1 com enxerto macerado, Grupo 4: controle com enxerto macerado.

Ao exame macroscópico, a cápsula articular, a membrana sinovial e o líquido sinovial, possuíam aspectos normais em todos os grupos. Após a pontuação pela escala invertida, constatou-se que não houve diferença significativa entre os grupos em um mesmo tempo. Entretanto, comparando-se entre 6 e 12 semanas, observou-se que houve uma melhora significativa no escore total do Grupo 1 e do Grupo 4 (Tabela 5).

Tabela 5 - Valores medianos e de distância interquartílica (DI) do escore total de avaliação macroscópica.

Grupos experimentais	Escore de avaliação macroscópica	
	6 Semanas	12 Semanas
Grupo 1	4 (DI=5) <sup>A</sup>	1 (DI=2) <sup>B</sup>
Grupo 2	4 (DI=2) <sup>A</sup>	2 (DI=2) <sup>A</sup>
Grupo 3	3 (DI=3) <sup>A</sup>	1 (DI=1) <sup>A</sup>
Grupo 4	4 (DI=1) <sup>A</sup>	2 (DI=3) <sup>B</sup>

Valores seguidos por diferentes letras maiúsculas sobrescritas nas linhas diferem estatisticamente ao teste de Duncan (para médias ranqueadas) com  $\alpha=5\%$ . As letras seguem a ordem alfabética e designam os valores em ordem decrescente, nesta tabela quanto menor o valor melhor é o escore total. Grupo 1: IGF-1 com enxerto íntegro, Grupo 2: controle com enxerto íntegro, Grupo 3: IGF-1 com enxerto macerado, Grupo 4: controle com enxerto macerado.

Após 6 semanas de enxertia, nos grupos controles com enxerto íntegro (Grupo 2, n=2) e enxerto macerado (Grupo 4, n=4), foi observada presença discreta de osteófitos. Os defeitos encontravam-se, na maioria dos exemplares, totalmente preenchidos por tecido de coloração translúcida em relação a cartilagem adjacente, com superfície demonstrando graus variados de fibrilação e bordas ainda bem demarcadas (Figuras 4A e 4A'). Nos grupos com adição de IGF-1 com enxerto íntegro (Grupo 1, n=4) e enxerto macerado (Grupo 3, n=3), em apenas uma articulação do grupo 1, observou-se presença discreta de osteófitos. Nestes grupos, metade apresentou os defeitos totalmente preenchidos, e a outra metade parcialmente, com tecido de coloração variando de normal a escuro, e bordas demarcadas (Figura 4B e 4B').

Após 12 semanas, em nenhum dos grupos foi observada a presença de contratura, efusão, adesão, sinovite e osteofitose. Todos apresentaram o defeito

preenchido por tecido de reparação nivelado com a cartilagem original, sendo que a coloração do mesmo variou entre normal e translúcido, com superfície articular lisa ou discretamente fibrilada. Nos grupos controles com enxerto íntegro (Grupo 2, n=4) e enxerto macerado (Grupo 4, n=4), de maneira geral, as bordas encontravam-se demarcadas (Figuras 4C e 4C'). Contudo, nos grupos com IGF-1 e enxerto íntegro (Grupo 1, n=5) e enxerto macerado (Grupo 3, n=5), grande parte das amostras apresentava completa integração do tecido reparador com a cartilagem adjacente (Figuras 4D e 4D').

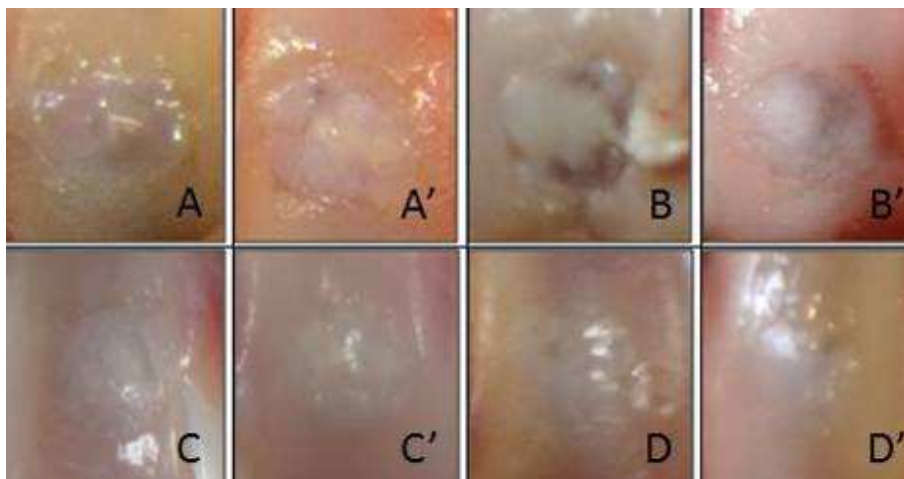


Figura 4 - Aspecto macroscópico representativo do local receptor do enxerto osteocondral autólogo na tróclea femoral de coelhos. Pós-operatório de 6 semanas: Grupo 2: controle com enxerto íntegro (A) e Grupo 4: controle com enxerto macerado (A'); Grupo 1: IGF-1 com enxerto íntegro (B) e Grupo 3: IGF-1 com enxerto macerado (B'). Pós-operatório de 12 semanas: Grupo 2 (C) e Grupo 4 (C'); Grupo 1 (D) e Grupo 3 (D').

Não foi observada a perda de fixação de nenhum dos enxertos neste estudo ou alterações degenerativas ao redor da região transplantada.

Em relação ao tempo, constatou-se que a integração melhorou significativamente no Grupo 3 (IGF-1 com enxerto macerado), entre 6 e 12 semanas, assim como houve melhora em relação a presença de osteófitos e coloração no Grupo 4 (controle com enxerto macerado) (Tabela 6).

Tabela 6 - Valores medianos e de distância interquartilica (DI) do escore individual dos parâmetros da avaliação macroscópica.

Categorias	Grupo 1		Grupo 2		Grupo 3		Grupo 4	
	6 sem.	12sem.	6 sem.	12 sem.	6 sem.	12 sem.	6 sem.	12 sem.
Contratura	0 (DI=0)	0 (DI=0)	0 (DI=0)	0 (DI=0)	0 (DI=0)	0 (DI=0)	0 (DI=0)	0 (DI=0)
Efusão	0 (DI=0)	0 (DI=0)	0 (DI=0)	0 (DI=0)	0 (DI=0)	0 (DI=0)	0 (DI=0)	0 (DI=0)
Aderências	0 (DI=0)	0 (DI=0)	0 (DI=0)	0 (DI=0)	0 (DI=0)	0 (DI=0)	0 (DI=0)	0 (DI=0)
Sinovite	0 (DI=0)	0 (DI=0)	0 (DI=0)	0 (DI=0)	0 (DI=0)	0 (DI=0)	0 (DI=0)	0 (DI=0)
Osteófitos	0 (DI=1)	0 (DI=0)	0,5 (DI=0)	0 (DI=0)	0 (DI=1)	0 (DI=0)	1 (DI=0) A	0 (DI=0) B
Coloração	1,5 (DI=2)	1 (DI=1)	1 (DI=0)	1 (DI=1)	1 (DI=0)	1 (DI=1)	1 (DI=0) A	0 (DI=1) B
Superfície	1 (DI=0)	1 (DI=1)	1 (DI=0)	0 (DI=1)	1 (DI=0)	0 (DI=1)	1 (DI=0)	1 (DI=1)
Integração	1 (DI=1)	0 (DI=1)	1 (DI=0)	1 (DI=0)	1 (DI=0) A	0 (DI=0) B	1 (DI=0)	1 (DI=1)
Preenchimento	0,5 (DI=1)	0 (DI=0)	0,5 (DI=0)	0 (DI=0)	0 (DI=0)	0 (DI=0)	0 (DI=1)	0 (DI=0)

Valores seguidos por diferentes letras maiúsculas sobrescritas nas linhas diferem estatisticamente ao teste de Duncan (para médias ranqueadas) com  $\alpha=5\%$ . As letras

seguem a ordem alfabética e designam os valores em ordem decrescente, nesta tabela quanto menor o valor melhor é o escore individual. Grupo 1: IGF-1 com enxerto íntegro, Grupo 2: controle com enxerto íntegro, Grupo 3: IGF-1 com enxerto macerado, Grupo 4: controle com enxerto macerado.

Na análise microscópica em 6 semanas após a cirurgia, a pontuação média dos parâmetros histológicos individuais, mostrou valores significativamente maiores para o osso subcondral nos Grupos 1 e 3, que tiveram adição do IGF-1 aos enxertos, indicando uma menor porcentagem de formação deste. Após 12 semanas, o mesmo parâmetro diminuiu nos Grupos 1 e 3 e se elevou no Grupo 2 (Tabela 7). Em relação ao escore total da avaliação microscópica, não houve diferença significativa entre os grupos analisados no mesmo período de tempo. Comparando-se os mesmos grupos entre 6 e 12 semanas, observou-se uma melhora significativa na pontuação total dos aspectos microscópicos no Grupo 1 (Tabela 8).

Tabela 7 - Valores medianos e de distância interquartílica (DI) do escore individual dos parâmetros da avaliação microscópica.

Categoria	Grupo 1		Grupo 2		Grupo 3		Grupo 4	
	6 sem.	12sem.	6 sem.	12 sem.	6 sem.	12 sem.	6 sem.	12 sem.
Preenchimento	1 (DI=4)	0 (DI=0)	0 (DI=0)	0 (DI=0)	0 (DI=0)	0 (DI=0)	0 (DI=0)	0 (DI=0)
Integração	1,5 (DI=2)	1 (DI=0)	0 (DI=0)	1 (DI=1)	0 (DI=0)	1 (DI=2)	1 (DI=2)	0,5 (DI=1)
Morfologia celular	2,5 (DI=2)	1 (DI=0)	2 (DI=0) <sup>A</sup>	1 (DI=1) <sup>B</sup>	0 (DI=0)	1 (DI=1)	1,5 (DI=2)	1 (DI=1)
Arquitetura do tecido	1,5 (DI=4)	0 (DI=2)	0 (DI=0)	2 (DI=2)	4 (DI=1)	0 (DI=3)	1,5 (DI=3)	1,5 (DI=4)
Arquitetura de superfície	2 (DI=3)	2 (DI=1)	0,5 (DI=1)	2,5 (DI=2)	3 (DI=3)	2 (DI=2)	1,5 (DI=1)	1,5 (DI=2)
Osso subcondral	2 (DI=2) <sup>a</sup> <sub>,A</sub>	1 (DI=1) <sub>b,B</sub>	0 (DI=0) <sup>b,B</sup>	1 (DI=0) <sup>a,A</sup>	3 (DI=0) <sup>a,A</sup>	1 (DI=0) <sup>a</sup> <sub>,B</sub>	1 (DI=2) <sub>b</sub>	0 (DI=1) <sup>c</sup>
Tidemark	1 (DI=1)	1 (DI=0)	1,5 (DI=1)	1 (DI=1)	1 (DI=0)	1 (DI=2)	1 (DI=1)	1,5 (DI=1)

Valores seguidos por diferentes letras minúsculas sobrescritas diferem estatisticamente entre os grupos no mesmo período de tempo ao teste de Duncan (para médias ranqueadas) com  $\alpha=5\%$ . Valores seguidos por diferentes letras maiúsculas sobrescritas diferem estatisticamente no mesmo grupo em períodos de tempo diferentes, ao teste de Kruskal Wallis com  $\alpha=5\%$ . As letras seguem a ordem alfabética e designam os valores em ordem decrescente, nesta tabela quanto menor o valor melhor é o escore individual. Grupo 1: IGF-1 com enxerto íntegro, Grupo 2: controle com enxerto íntegro, Grupo 3: IGF-1 com enxerto macerado, Grupo 4: controle com enxerto macerado.

Tabela 8 - Valores medianos e de distância interquartílica (DI) do escore total de avaliação microscópica.

Grupos experimentais	Escore de avaliação microscópica	
	6 Semanas	12 Semanas
Grupo 1	11,5 (DI=10) <sup>A</sup>	6 (DI=8) <sup>B</sup>
Grupo 2	4,5(DI=1) <sup>A</sup>	8,5 (DI=3) <sup>A</sup>
Grupo 3	12 (DI=6) <sup>A</sup>	8 (DI=8) <sup>A</sup>
Grupo 4	8 (DI=6) <sup>A</sup>	7,5 (DI=5) <sup>A</sup>

Valores seguidos por diferentes letras maiúsculas sobrescritas nas linhas diferem estatisticamente ao teste de Duncan (para médias ranqueadas) com  $\alpha=5\%$ . As letras seguem a ordem alfabética e designam os valores em ordem decrescente, nesta tabela quanto menor o valor melhor é o escore total. Grupo 1: IGF-1 com enxerto íntegro, Grupo 2: controle com enxerto íntegro, Grupo 3: IGF-1 com enxerto macerado, Grupo 4: controle com enxerto macerado.

Na caracterização histológica do grupo 1, após 6 semanas da cirurgia (n=4), o preenchimento do defeito variou de normal a discreto, com tecido constituído de maior parte de cartilagem hialina até não cartilaginosa, sendo verificado a existência de algumas fendas e vazios. Este tecido neoformado encobria o enxerto, o qual aparentemente era reabsorvido e substituído (Figura 5A). Visualizou-se neovascularização e tecido ósseo, entremeado com presença elevada de osteoclastos reabsorvendo osso e cartilagem. Havia proliferação intensa de tecido conjuntivo fibroso em algumas áreas, se diferenciando para cartilagem, na região subcondral e encobrindo de forma moderada a acentuada, o enxerto (Figura 5B e C). Após 12 semanas da cirurgia, havia a presença de resquílios de tecido ósseo entremeado a cartilagem (Figura 6A), com proliferação de osteoclasto na linha da cartilagem (Figura 6B). Houve

preenchimento total em quase todos os defeitos, sendo recobertos por tecido constituído predominantemente por cartilagem hialina (Figura 6C), e apenas um exemplar apresentou uma fenda na arquitetura. Na região de osso subcondral, constatou-se a existência de cartilagem discretamente reativa na parte central. O local de integração apresentava-se adequado, mas normalmente com hipocelularidade (Figura 6D). Nas avaliações pós-operatórias de 6 e de 12 semanas, o tecido de reparação demonstrava espessura superior a cartilagem original, sendo que nas 12 semanas, esta espessura já demonstrava redução, principalmente, próxima as bordas.



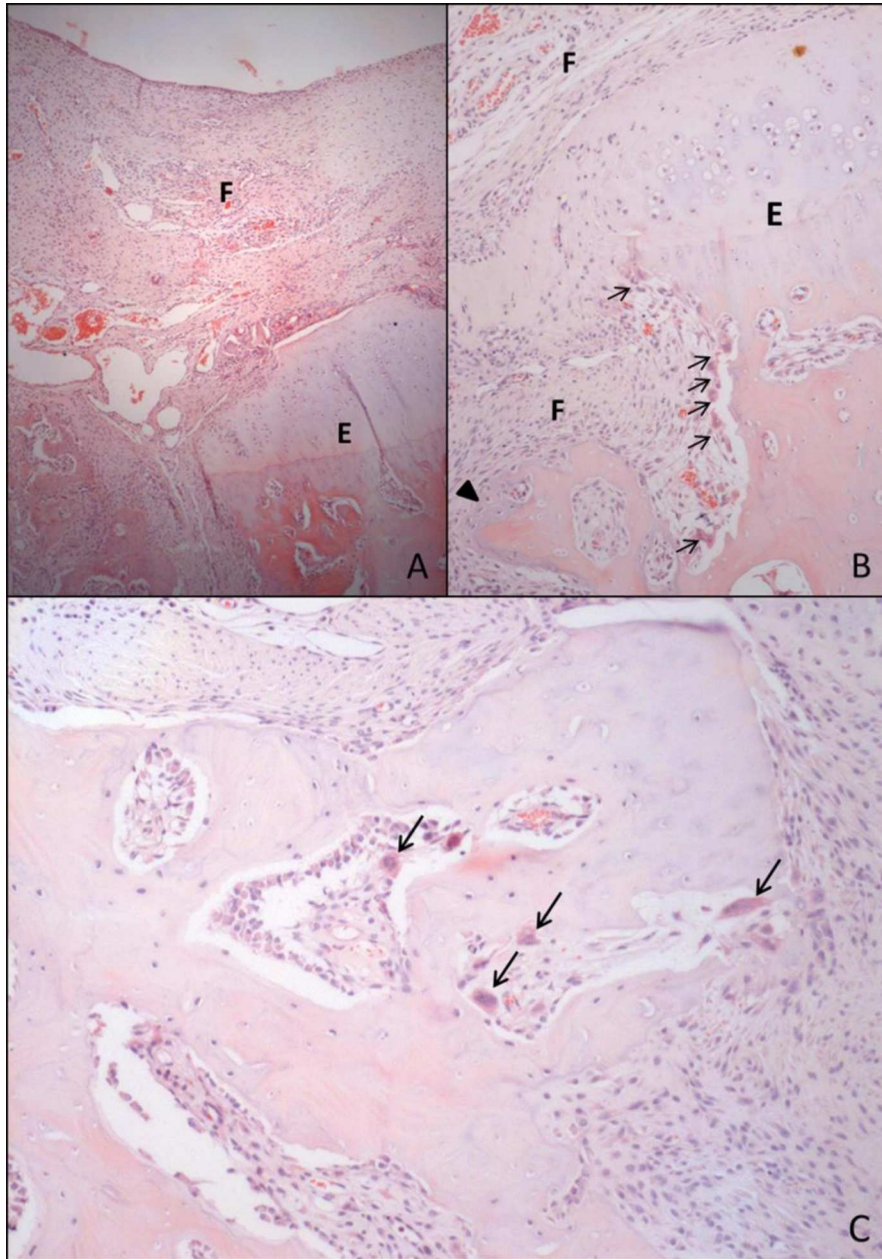


Figura 5 - Imagens histológicas da região de enxertia osteocondral na tróclea femoral de coelho, coradas com hematoxilina e eosina, representativas do Grupo 1 (IGF-1

com enxerto íntegro) após 6 semanas da cirurgia. A: preenchimento do defeito com tecido fibroso (F) encobrindo o enxerto que estava sendo reabsorvido (E) (OBJ: 4). B: tecido ósseo e cartilaginoso do enxerto (E) sendo reabsorvido e substituído, notar infiltração de osteoclastos (setas) e proliferação intensa de tecido conjuntivo fibroso (F) e em algumas áreas se diferenciando para cartilagem (ponta de seta), na região subcondral e encobrindo o enxerto (OBJ: 10). C: neovascularização e tecido ósseo entremeado com presença elevada de osteoclastos reabsorvendo osso e cartilagem (setas) (OBJ: 10).

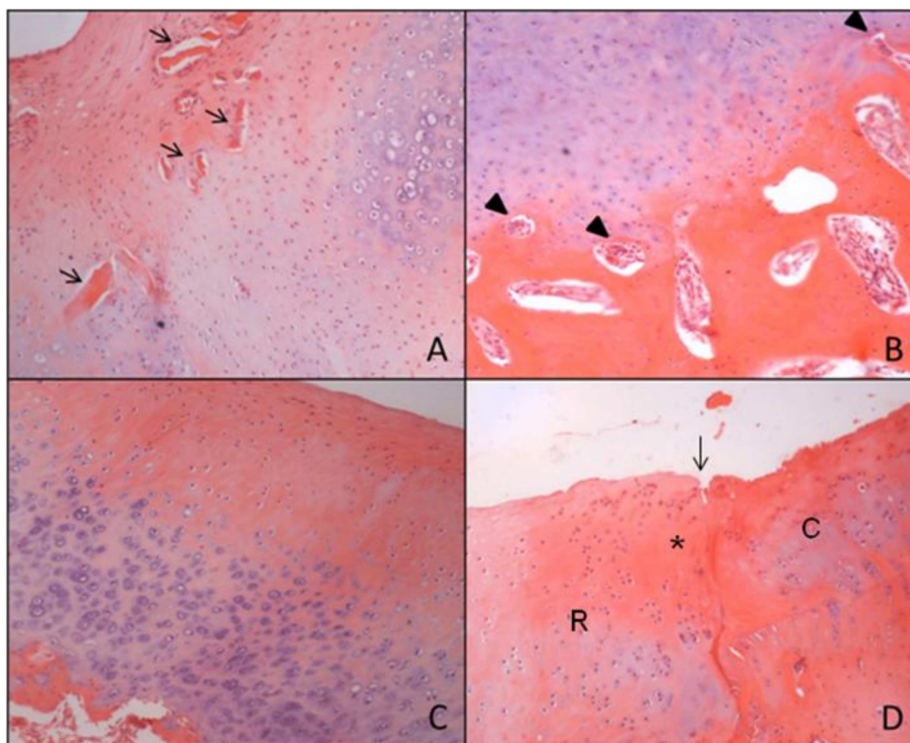


Figura 6 - Imagens histológicas da região de enxertia osteocondral na tróclea femoral de coelho, coradas com hematoxilina e eosina, representativas do Grupo 1 (IGF-1 com enxerto íntegro) após 12 semanas da cirurgia. A: presença de resquícios de tecido ósseo entremeados à cartilagem (setas) (OBJ: 4). B: proliferação de osteoclastos na linha da cartilagem (ponta de seta) (OBJ: 10) C: tecido de reparação constituído predominantemente por cartilagem hialina (OBJ: 4x). D: local de integração (seta) entre o tecido de reparação (R) e cartilagem original (C), observar a presença de hipocelularidade (asterisco) (OBJ: 10).

No grupo 2, após 6 semanas da cirurgia (n=2), o defeito encontrava-se totalmente preenchido por tecido fibrocartilaginoso, sendo que a porção cartilaginosa do enxerto, parecia ser reabsorvida, e substituída a partir da *tidemark*. Observaram-se áreas de reabsorção de tecido ósseo e cartilaginoso por osteoclastos, na região de transição da superfície cartilaginosa e osso subcondral (Figura 7A). Observou-se presença discreta de tecido conjuntivo fibroso, e tecido ósseo jovem na região central do osso subcondral, abaixo da *tidemark*. As bordas do osso subcondral e cartilagem estavam integradas, e o tecido de reparação apresentava algumas áreas de espessura aumentada em relação ao tecido original. Nas 12 semanas de pós-operatório (n=4), havia preenchimento total do defeito, normalmente por tecido constituído predominantemente por cartilagem hialina, com presença de resquícios de tecido ósseo entremeados a esta cartilagem neoformada (Figura 7B) e vazios em sua arquitetura. A espessura do tecido de reparação era maior do que a cartilagem original. Na região de osso subcondral, encontravam-se áreas de cartilagem e tecido ósseo denso, com infiltrado de osteoclastos nas bordas (Figura 7C). A integração das bordas era adequada.

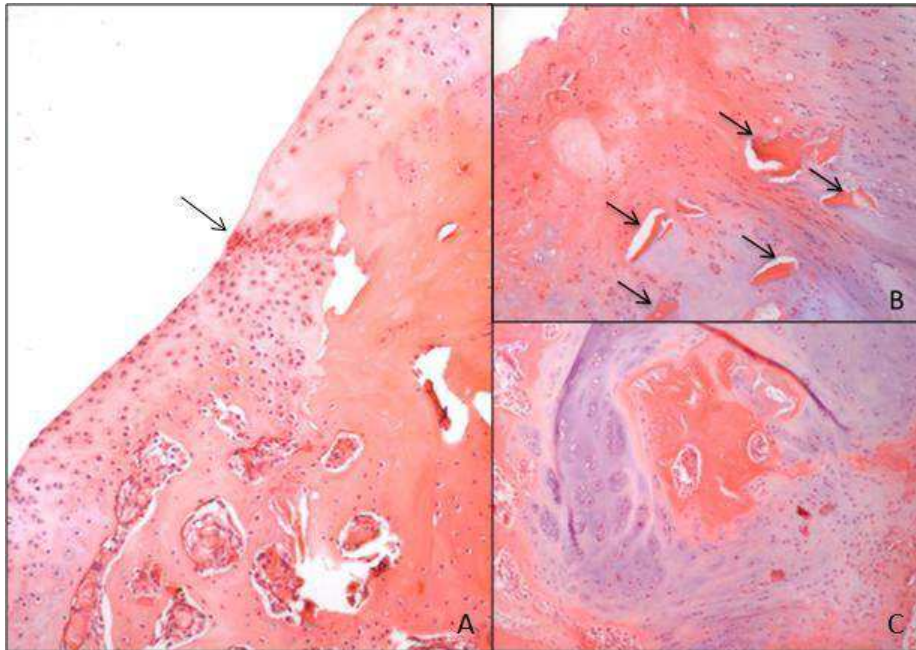


Figura 7 - Imagens histológicas da região de enxertia osteocondral na tróclea femoral de coelho, coradas com hematoxilina e eosina, representativas do Grupo 2 (controle com enxerto íntegro). A: após 6 semanas da cirurgia. Observam-se áreas de reabsorção de tecido ósseo e cartilaginoso por osteoclastos. A seta indica a integração entre o enxerto e a cartilagem original (OBJ: 4). B e C: após 12 semanas da cirurgia. B: presença de resquícios de tecido ósseo (setas) entremeando a cartilagem neoformada (OBJ: 10). C: na região de osso subcondral, observar áreas de cartilagem e tecido ósseo denso, com infiltrado de osteoclastos (OBJ: 10).

No Grupo 3, após 6 semanas do procedimento (n=3), o preenchimento variou de normal a parcial, por tecido constituído de cartilagem hialina ou fibrocartilagem, constatou-se ainda a existência de fendas e vazios. Observou-se a presença de osteoclastos na área de cartilagem e osso, com intensa proliferação de tecido fibroso se diferenciando em cartilagem e neovascularização na região de osso subcondral (Figura 8A). Os fragmentos do enxerto encontravam-se degradados em várias áreas do defeito, com osteoclastos e intensa reação de

fibroblastos ao redor (Figura 8B). Após 12 semanas do procedimento, também eram observados resquícios de tecidos ósseos e cartilagosos, entremeados na região de cartilagem articular ou de osso subcondral, com infiltração de osteoclastos (Figura 9A). Geralmente, com proliferação de tecido fibroso e cartilaginoso abaixo da *tidemark* (Figura 9B). A superfície articular era geralmente preenchida por tecido com cartilagem hialina (Figura 9C) ou fibrocartilagem, sem defeitos ou até com vazios e fendas. A integração entre os tecidos era normal (Figura 9D) ou com hipocelularidade. Neste grupo, em ambos os tempos avaliados, o tecido de reparação apresentava espessura superior a cartilagem original, sendo que em 12 semanas, esta espessura já demonstrava redução principalmente próxima as bordas.

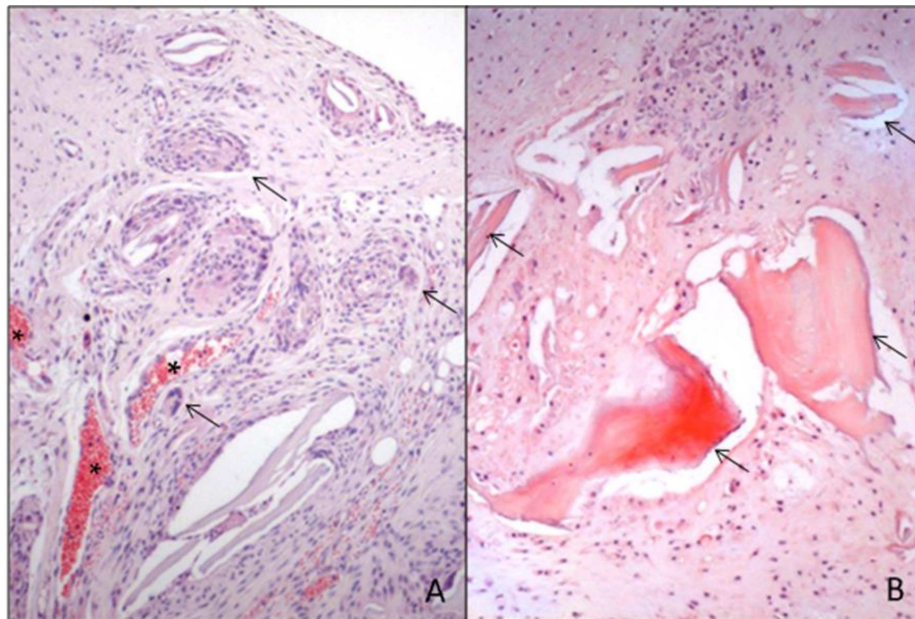


Figura 8 - Imagens histológicas da região de enxertia osteocondral na tróclea femoral de coelho, coradas com hematoxilina e eosina, representativas do Grupo 3 (IGF-1 com enxerto macerado) após 6 semanas da cirurgia. A: osteoclastos (setas) na área de cartilagem e osso, com intensa proliferação de tecido fibroso se

diferenciando em cartilagem e neovascularização (asteriscos) na região de osso subcondral (OBJ: 10). B: fragmentos do enxerto degradados em várias áreas do tecido de reparação (setas), com intensa reação de fibroblastos ao redor (OBJ: 10).

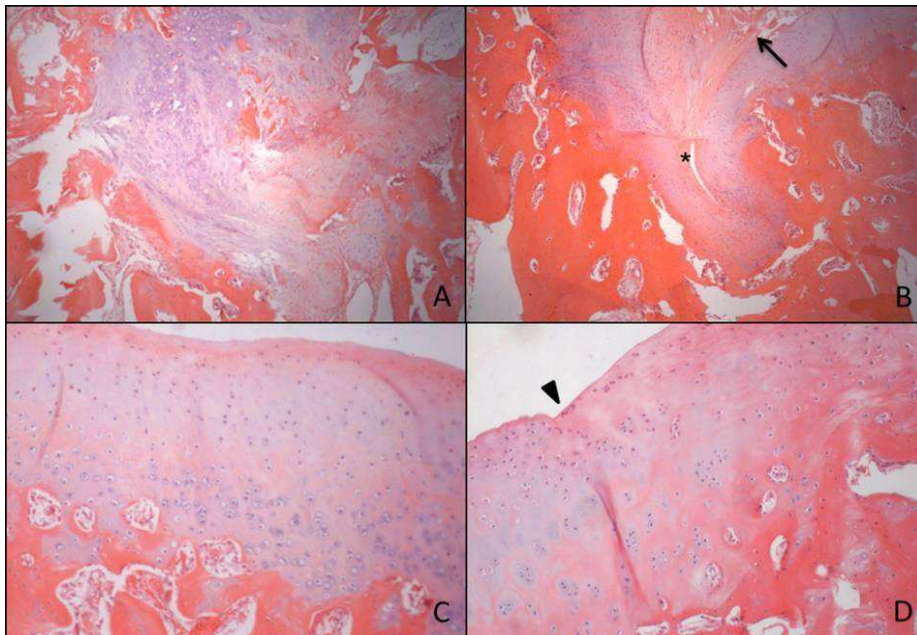


Figura 9 - Imagens histológicas da região de enxertia osteocondral na tróclea femoral de coelho, coradas com hematoxilina e eosina, representativas do Grupo 3 (IGF-1 com enxerto macerado) após 12 semanas da cirurgia. A: resquícios de tecidos ósseos e cartilagosos, entremeados na região de cartilagem articular ou de osso subcondral (OBJ: 10). B: proliferação de tecido fibroso e cartilaginoso abaixo da *tidemark*. Notar presença de fenda revestida de tecido fibrocartilaginoso, que se estende até o tecido conjuntivo fibroso na camada de osso subcondral (asterisco), e área extensa de defeitos (vazios) da superfície articular até área profunda (seta) (OBJ: 4). C: tecido de reparação neoformado constituído principalmente por cartilagem hialina (OBJ: 10). D: integração normal entre o tecido de reparação e cartilagem original (ponta de seta) (OBJ: 10).

No Grupo 4, após 6 semanas da cirurgia (n=4), observou-se o preenchimento total do defeito por tecido de cartilagem hialina (matriz

cartilaginosa basofílica) ou fibrocartilagem, com alguns vazios em sua arquitetura. Sobre a superfície, em geral, era visibilizada uma camada de fibrocartilagem discretamente espessada. O tecido neoformado era mais espesso em relação ao original. A integração com a cartilagem original variou de normal (Figura 10A) até a falta de continuidade em um dos lados. Na região do osso subcondral, havia reações discretas com proliferação de tecido fibroso em continuidade com tecido cartilaginoso ativo, e presença de condroblastos com citoplasma abundante e eosinofílico, núcleos grandes e claros, e nucléolos evidentes (Figura 10B). Além disso, havia infiltração discreta de osteoclastos ao redor dos fragmentos enxertados junto com tecido conjuntivo fibroso. Ainda no Grupo 4, nas 12 semanas de pós-operatório (n=4), o preenchimento permanecia total, com tecido constituído de maior parte de cartilagem hialina, com maior quantidade de matriz e menor atividade. O tecido neoformado era mais espesso em relação ao original (Figura 11A). Algumas amostras apresentavam defeitos na sua arquitetura e ainda eram observados resquícios de tecidos ósseos e cartilaginosos, entremeados na região de cartilagem articular ou de osso subcondral, com presença de osteoclastos. Na região de osso subcondral observou-se proliferação discreta a moderada de tecido conjuntivo fibroso e áreas com cartilagem mais celular e ativa (núcleos e citoplasma maiores) (Figura 11B).

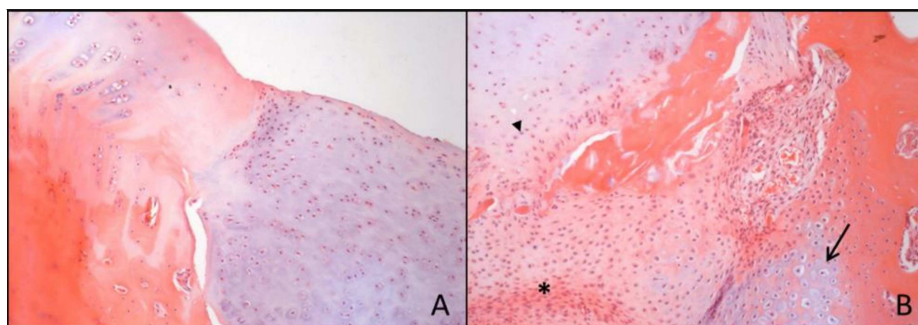


Figura 10 - Imagens histológicas da região de enxertia osteocondral na tróclea femoral de coelho, coradas com hematoxilina e eosina, representativas do Grupo 4 (controle com enxerto macerado) após 6 semanas da cirurgia. A: evidência de integração entre o tecido de reparação (lado direito) e a cartilagem articular normal adjacente (lado esquerdo). Notar a espessura aumentada da cartilagem neoformada (OBJ: 10). B: observar na região de osso subcondral, reações discretas com proliferação de tecido fibroso (aterisco) em continuidade com tecido cartilaginoso ativo (ponta de seta) e presença de condroblastos (seta) (OBJ: 10).

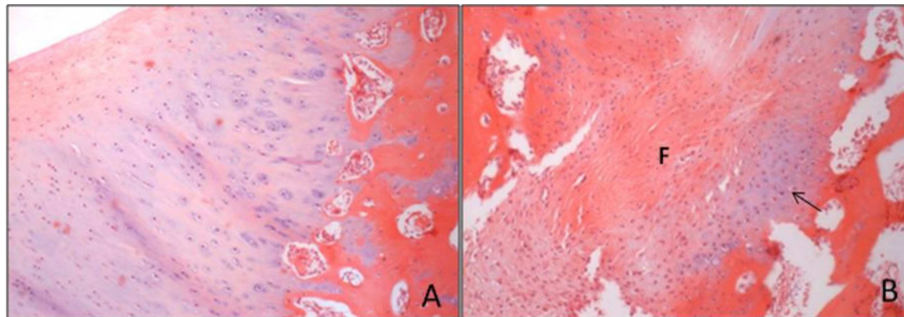


Figura 11 - Imagens histológicas da região de enxertia osteocondral na tróclea femoral de coelho, coradas com hematoxilina e eosina, representativas do Grupo 4 (controle com enxerto macerado) após 12 semanas da cirurgia. A: tecido de reparação neoformado, constituído principalmente de cartilagem hialina e com espessura maior em relação ao original (OBJ: 10). B: proliferação discreta a moderada de tecido conjuntivo fibroso (F) e áreas com cartilagem mais celular e ativa (seta) (OBJ: 4).

O exame histológico da cápsula articular, não evidenciou diferenças significativas entre os grupos ou entre os períodos avaliados (Tabela 9). De maneira geral, não foram observadas alterações na morfologia das vilosidades e/ou infiltrado de células inflamatórias, e quando estas se manifestaram, foram de forma discreta.



Tabela 9 - Valores medianos e de distância interquartílica (DI) do escore total da avaliação da cápsula articular.

Grupos experimentais	Escore de avaliação cápsula articular	
	6 Semanas	12 Semanas
Grupo 1	0,5 (DI=2)	0 (DI=1)
Grupo 2	1,5 (DI=3)	0 (DI=1)
Grupo 3	0 (DI=1)	0 (DI=0)
Grupo 4	0,5 (DI=1)	0,5 (DI=1)

Valores menores indicam melhores avaliações. Grupo 1: IGF-1 com enxerto íntegro/ Grupo 2: controle com enxerto íntegro/ Grupo 3: IGF-1 com enxerto macerado/ Grupo 4: controle com enxerto macerado.

Pela análise de imuno-histoquímica, após 6 e 12 semanas da cirurgia, não houve diferença significativa entre os grupos e entre os períodos avaliados, em relação a imunorreatividade do tecido de reparação, formado no defeito da cartilagem para a presença de colágeno tipo 2. Observou-se que na grande maioria dos casos, a imunorreatividade era semelhante ao tecido original (Figura 12) (Tabela 10).

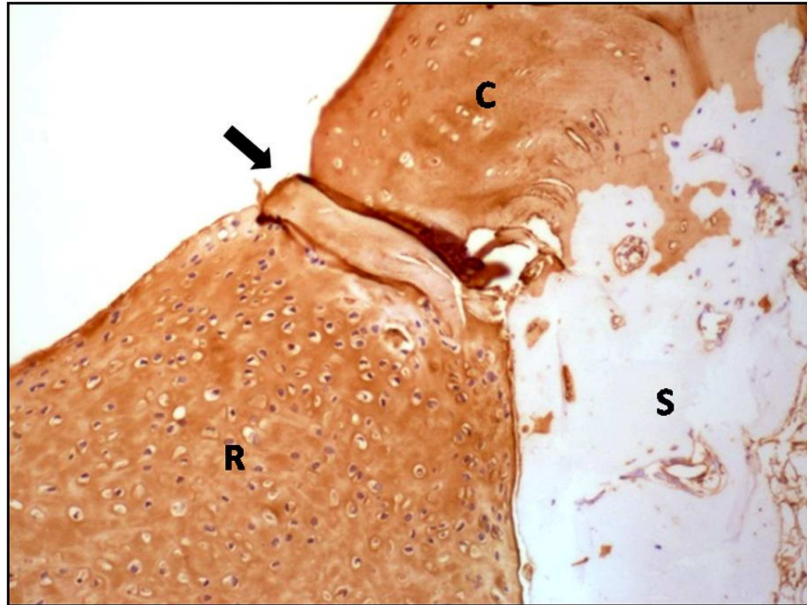


Figura 12 - Imagem da imuno-histoquímica da região de enxertia osteocondral na tróclea femoral de coelho, representativa dos defeitos imunocorados para colágeno tipo 2, após 12 semanas da cirurgia (OBJ: 10). Notar a imunorreatividade semelhante do tecido de reparação (R) e da cartilagem articular original (C). A seta indica a transição entre estas regiões. Abaixo da *tidemark* encontra-se o osso subcondral (S).

Tabela 10 - Valores medianos e de distância interquartilica (DI) da avaliação da imuno-histoquímica.

Grupos experimentais	Escore de avaliação imuno-histoquímica	
	6 Semanas	12 Semanas
Grupo 1	2,5 (DI=2)	3 (DI=1)
Grupo 2	3 (DI=1)	3 (DI=1)
Grupo 3	3 (DI=2)	3 (DI=1)
Grupo 4	3 (DI= 1)	3 (DI=1)

A categoria 3 indica imunorreatividade semelhante ao tecido original. Grupo 1: IGF-1 com enxerto íntegro/ Grupo 2: controle com enxerto íntegro/ Grupo 3: IGF-1 com enxerto macerado/ Grupo 4: controle com enxerto macerado.

#### **4. DISCUSSÃO**

De forma geral, as abordagens clínicas e experimentais para potencializar a reparação da cartilagem, envolvem o recrutamento de células pluripotentes a partir do osso subcondral (DHOLLANDER et al., 2011; MADRY et al., 2005; NUKAVARAPU; DORCEMUS, 2013; ZAK et al., 2014). Deste modo, o modelo de lesão escolhido para essa pesquisa, foi a realização de um defeito local osteocondral, com o intuito de minimizar alterações generalizadas em toda a articulação, que poderia afetar o processo de reparação da cartilagem articular, uma vez que condrócitos osteoartríticos podem responder de forma inadequada ao estímulo do IGF-1 (SINGH et al., 2007). Optou-se pela realização da abordagem no sulco troclear, área de não sustentação direta de peso do fêmur, para diminuir o estresse no local do defeito, já que isto poderia induzir a formação de tecido fibroso, e inibir a condrogênese (TIWARY et al., 2013).

Os defeitos cartilagosos de espessura total, muitas vezes não se reparam totalmente, sendo necessário fornecer fatores adicionais para promover o desenvolvimento local de cartilagem hialina. Tem sido relatada a ausência ou falta de células com potencial condrogênico, na região de lesão ou defeito cartilaginoso (SINGH et al., 2013). Nesse contexto, a utilização dos fatores de crescimento tem sido proposta e pesquisada (SHI et al., 2014; SIMANK et al., 2004). Desta forma, o IGF-1 foi associado ao enxerto osteocondral autógeno, para avaliar a sua eficácia no processo de reparação em lesões cartilaginosas.

A vantagem na utilização deste tipo de enxerto no tratamento de lesões osteocondrais, em relação a outras técnicas, está na possibilidade de implantar a cartilagem hialina de forma direta no interior do defeito, e permitir o movimento e apoio precoce do membro lesionado (ARAKI et al., 2013; FITZPATRICK et al., 2010; TRATTNIG et al., 2011; ZAK et al., 2014). Conforme observado nos acompanhamentos ortopédicos, durante o período de avaliação, todos os animais demonstraram boa deambulação, com apoio precoce dos membros, e mantiveram o comportamento normal, mesmo nos primeiros dias após a cirurgia.

A utilização do enxerto osteocondral íntegro, permite que o defeito seja prontamente preenchido, mas envolve algumas desvantagens, incluindo dificuldade na congruência com o contorno da área lesionada, limitação pelo tamanho da lesão, morbidade do sítio doador e risco de colapso da cartilagem e do osso (EPSTEIN et al., 2012; MARMOTTI et al., 2012). No entanto, com a metodologia adotada no atual estudo, foi possível controlar e evitar a maioria destas complicações. Konst et al. (2012) relataram bons resultados no tratamento de defeitos osteocondrais graves e instáveis, em humanos, com a implantação de enxerto osteocondral autólogo e de condrócitos autólogos em gel de fibrina.

Em casos de lesões muito extensas, o uso de enxertos osteocondrais íntegros, pode se tornar inviável devido a morbidade do local doador. Uma forma de contornar esta dificuldade, proposta por este trabalho, seria a utilização do enxerto osteocondral macerado, que recobre uma área maior e pode auxiliar como suporte no processo de reparação (LU et al., 2006). No presente estudo, foram obtidos resultados satisfatórios com a utilização deste tipo de enxerto, associado ou não ao IGF-1, sendo este considerado por alguns autores como uma fonte de células adequadas para a reparação articular (LU et al., 2006; MARMOTTI et al., 2012). Atualmente, alguns estudos têm demonstrado que os

condrócitos podem migrar para e a partir de pequenos fragmentos de cartilagem. Assim, duas técnicas têm apresentado resultados promissores para a medicina humana, uma delas utiliza pequenos pedaços de enxerto alógeno de cartilagem articular humana infantil, associado a cola de fibrina, e tem apresentado bom preenchimento condral com cartilagem hialina, e nenhuma reação imunogênica; e a outra, utiliza o enxerto cartilaginoso autógeno macerado, inserido em um *scaffold* e fixado no local com grampos reabsorvíveis, também com resultados satisfatórios (ZASLAV et al., 2012)

No procedimento cirúrgico descrito, utilizou-se um coágulo autógeno no interior do defeito. Segundo Chiang e Jiang (2009) e Thiede e Markel (2012), o coágulo sanguíneo possui como principal composto, a fibrina, que pode auxiliar na adesão do enxerto no leito receptor, servir como um *scaffold*, ou ainda colaborar com fatores de crescimento. Entretanto, sua utilidade é muito limitada, devido a suas propriedades mecânicas inferiores, possibilidade de provocar respostas imunes e inflamatórias e incapacidade de permitir a imigração de células. Tiwary et al. (2013) realizaram o implante de células mononucleares derivadas da medula óssea, diretamente na matriz de fibrina do coágulo, utilizando-o como um *scaffold* natural, e obtiveram bons resultados. No atual estudo, não se pode afirmar sobre a real influência da utilização do coágulo autógeno nos resultados finais, porém, o mesmo foi utilizado em todos os animais e não desencadeou nenhum tipo de complicação.

Ao comparar radiograficamente os locais submetidos a enxertia, observou-se que a presença do enxerto íntegro denotava um preenchimento local adequado, havendo uma aparente integração de forma rápida e efetiva na presença do IGF-1, a partir da sexta semana do procedimento. O grupo IGF-1 com enxerto macerado, também apresentou bons resultados, com preenchimento total após a nona semana. O melhor preenchimento da cartilagem articular no

local do enxerto autógeno, associado ao IGF-1, supostamente está relacionado com a ação do hormônio sobre o local receptor, uma vez que promove o efeito mitótico sobre os condrócitos (MADRY et al., 2010). Tiwary et al. (2013), avaliando radiograficamente a evidência de reparação de defeito osteocondral em 30, 60 e 90 dias após a cirurgia, constataram resposta superior em todos os tempos do grupo de células mononucleares, derivadas da medula óssea associadas ao IGF-1 em relação aos demais grupos, com a área circular do defeito indistinta da área circundante, e preenchimento com padrão trabecular aos 90 dias.

No estudo de Singh et al. (2007), também utilizando autoenxerto osteocartilaginoso associado a um *scaffold* enriquecido com IGF-1, em coelhos, foi observado que na avaliação radiográfica do grupo controle, aos 45 dias o local era irregular e com superfície contínua, porém, no grupo com IGF-1 constatou-se aos 45 dias, uma reação óssea mais saliente em relação a superfície articular. Provavelmente, a baixa responsividade dos condrócitos osteoartríticos, a dose utilizada ou a meia-vida do IGF-1, podem ter influenciado nestes resultados. No presente estudo, não foi observado radiograficamente, nenhum tipo de reação indesejada no local enxertado, como migração ou reabsorção do enxerto. Apesar da avaliação histológica exibir reabsorção e substituição dos enxertos, este processo foi imperceptível nas imagens radiográficas.

À medida que houve progressão no processo de reparação, observou-se um maior preenchimento da superfície articular, que nos grupos controle não se completou totalmente. Em seu trabalho SYNGH et al. (2013), relataram dificuldade para avaliar a reparação por meio de exame radiográfico, uma vez que nos grupos com perfuração subcondral, ou perfuração subcondral e células autólogas satélites condrogênicas, o processo de reparação sequencial foi rápido. Na presente pesquisa, também ocorreu um rápido preenchimento local,

provavelmente facilitado pela presença do enxerto, e por isso, as mudanças em relação à progressão da reparação, foram sutis. Optou-se por não expor os dados da avaliação das projeções *sky line* e craniocaudal, pela dificuldade de interpretação e visualização das áreas enxertadas. A radiografia simples não possui grande valor diagnóstico na reparação da cartilagem articular, mas no caso do defeito osteocondral foi utilizada para a visualização do preenchimento da superfície articular, e do leito receptor subcondral, podendo sugerir o grau de reparação.

A avaliação macroscópica do tecido de reparação constitui o primeiro julgamento da sua qualidade como um todo. E a utilização de um sistema de escore macroscópico quantitativo, analisa os diferentes parâmetros da reparação articular, e permite a comparação entre grupos e tratamentos (GOEBEL et al., 2012). Na atual pesquisa, após 6 semanas, em todos os grupos, as bordas encontravam-se bem demarcadas, e após 12 semanas, notou-se que, principalmente nos membros dos grupos com IGF-1, a integração com o tecido cartilaginoso original era mais evidente. Fitzpatrick et al. (2010) utilizando autoenxerto osteocondral no tratamento de osteocondrite dissecante, em cães, relatou a presença de demarcação evidente do local receptor após 12 a 18 semanas. Madry et al. (2010), utilizando implantes com lacZ, IGF-1 ou IGF-1/FGF-2 em defeitos osteocondrais no sulco troclear de coelhos, observou que após 3 semanas de tratamento, as margens do defeito ainda eram visíveis e o novo tecido formado era mais translúcido, não havendo diferença macroscópica entre os tratamentos. Contudo, não foi utilizado nenhum sistema de pontuação para quantificar os mesmos. Neste estudo, ao se utilizar a classificação, foi possível uma avaliação mais acurada em relação as características da reparação articular.

Orth et al. (2011), observaram que após 3 meses do procedimento, a coloração e o preenchimento do defeito na cartilagem articular eram significativamente melhores, com a utilização de implantes com IGF-1/FGF-2 do que com lacZ. Em outro estudo, Johnson et al. (2012) utilizando enxerto ósseo autógeno em grandes defeitos osteocondrais, nos joelhos de humanos, verificaram que após 10 meses e 2 anos, o local apresentava tecido branco e macio, e depois de 20 anos, o tecido ainda possuía a mesma coloração e firme à palpação. Na presente pesquisa, observou-se macroscopicamente, que a utilização de IGF-1 melhorou a resposta tecidual de reparação do enxerto osteocondral autógeno, em 12 semanas após a enxertia, mesmo não sendo alcançada a significância estatística.

A avaliação histológica é o padrão ouro para análise da reparação da cartilagem articular (EFE et al., 2012). Para o parecer histológico e imuno-histoquímico, foi definido que as secções centrais seriam preferencialmente avaliadas. Uma vez que a reparação ocorre de maneira centrípeta, a região central é sempre a última a ser cicatrizada, sendo o local mais frequente de fissuras e colapso do osso e tecido neoformado. Assim, esta é a área mais adequada para aumentar o rigor dos resultados de uma avaliação comparativa. Kim et al. (2013) teorizaram a partir de observações de sua pesquisa, que a infiltração do osso subcondral parece começar a partir da margem do defeito em direção ao centro, local onde a remodelação óssea é limitada.

A restauração do contorno e da congruência articular é desejável ao se realizar o procedimento de enxertia osteocondral, pois, pode influenciar de forma direta a função do enxerto e os resultados do tratamento (EPSTEIN et al., 2012; FITZPATRICK et al., 2010). A falta de integração ou interdigitação entre o enxerto e o local receptor, promoverá, em longo prazo, resultados indesejáveis como déficits biomecânicos na superfície articular e osteoartrite (SIEBERT et



al., 2006), constituindo um desafio na utilização de enxerto osteocondral (MOLLON et al., 2013). No presente trabalho, foi observado uma boa integração do osso subcondral a partir das 6 semanas e uma melhor integração da superfície articular a partir das 12 semanas, confirmando a ocorrência da integração do tecido osteocondral enxertado e neoformado, demonstrando que o sentido da reparação e remodelação, acontece da parte mais interna e periférica em direção ao centro e superfície.

Na avaliação histológica, observou-se que em geral, os enxertos eram totalmente ou parcialmente reabsorvidos, e a região passava por um processo de remodelamento. Inicialmente, notava-se a infiltração de osteoclastos e fibroblastos ativos, seguidos dos condroblastos e osteoblastos. A medida que o tecido enxertado era reabsorvido, foi sendo substituído por tecido conjuntivo fibroso, e, posteriormente cartilaginoso e ósseo. Os enxertos macerados aparentemente eram degradados de maneira mais rápida, provavelmente, por estarem fragmentados e possuírem uma maior superfície de contato. Notou-se que mesmo não havendo diferença significativa entre os grupos, a adição do IGF-1, tornou a reação tecidual e a ativação celular mais evidentes, potencializando o processo de reabsorção e reparação. Singh et al. (2007) descreveram que inicialmente o IGF-1, apresentou a tendência de estimular a proliferação de condroblastos para o processo de reparação, ou auxiliar na manutenção da cartilagem enxertada e, mais tardiamente, a formação de cartilagem reduziu, e aparentemente, convergiu para tecido ósseo. Nos achados da atual pesquisa, na sexta semana, principalmente no grupo 1, o enxerto foi recoberto por um tecido de reparação de morfologia variada e, ao contrário do citado anteriormente, em 12 semanas já havia sido substituído por tecido predominantemente constituído por cartilagem hialina, com espessura maior em relação a cartilagem original. De maneira oposta, Jakob et al. (2002) não

citaram nenhuma destas alterações. Além disso, outros autores também relataram que os enxertos osteocondrais autólogos, mantêm a sua integridade estrutural e bioquímica (SINGH et al., 2007).

Johnson et al. (2012), realizaram o acompanhamento por meio de radiografia, artroscopia e ressonância magnética a longo prazo, de pacientes humanos submetidos a enxertia de osso esponjoso autógeno, em grandes defeitos no joelho, e constataram que imediatamente após a inserção do enxerto, houve a formação de um coágulo de fibrina sobre o mesmo. Em 8 semanas, havia integração da parte óssea e reparação fibrovascular da superfície articular. Após 10 meses, esta superfície era coberta por tecido fibrocartilagenoso denso, e que se apresentava maduro aos dois anos. E finalmente, após 20 anos, o tecido de reparação era constituído por fibrocartilagem e cartilagem hialina. No presente estudo, embora o acompanhamento não tenha sido realizado por um período muito extenso, os eventos observados foram semelhantes as descrições de Johnson et al. (2012), porém, no modelo experimental pesquisado, este processo se mostrou mais rápido e com a formação de tecido predominantemente composto por cartilagem hialina, em quase todas as amostras, em 12 semanas após a intervenção. Isto mostra certa vantagem na utilização dos enxertos osteocondrais, íntegros ou macerados, em relação aos enxertos de osso esponjoso. Contudo, devido ao reduzido tempo de acompanhamento na atual pesquisa, não é possível afirmar sobre o aspecto do tecido enxertado em longo prazo, principalmente naqueles que apresentaram defeitos em sua arquitetura. De forma análoga ao observado nesta pesquisa, principalmente nos dois grupos com enxerto osteocondral associado ao IGF-1, Johnson et al. (2012), também observaram integração óssea no leito receptor e formação de um novo tecido na superfície articular.

Segundo Singh et al. (2007), a infiltração de vasos na área de enxertia ou a falta de uma integração efetiva entre o enxerto e o tecido receptor, podem representar os motivos pelo qual observaram em seu trabalho, a desintegração e transformação do tecido enxertado. A angiogênese ocorre durante a inflamação, ossificação endocondral, osteoartrite e pode estar relacionada a degeneração da unidade osteocondral (GOEBEL et al., 2012). Neste trabalho, a avaliação microscópica, também foi observada a proliferação de vasos ao redor do tecido enxertado, reforçando o processo de reabsorção e renovação do tecido enxertado.

Semelhante à descrição de Holland et al. (2007), no atual trabalho, também foram observadas regiões cartilaginosas na zona subcondral em formato de “V”, o que sugere que a reposta após a lesão envolve um rápido influxo de células mesenquimais na área do defeito, e a produção de um tecido embrionário semelhante a cartilagem, em todo o local. Depois disso, esta cartilagem hipertrófica parece ser substituída por osso a partir das margens do defeito e progressivamente em seu interior. Estes eventos ocorreram de forma mais acentuada nos dois grupos com a adição do IGF-1, possivelmente, devido a estimulação do tecido de reparação promovida por este fator.

No momento da cirurgia, notou-se que devido a espessura da lâmina da trefina, o defeito obtido possuía diâmetro discretamente maior do que o diâmetro do enxerto íntegro colhido, impedindo um encaixe perfeito entre os mesmos. A utilização de enxertos circulares, inicialmente, resulta na criação de um espaço intersticial entre a cartilagem do enxerto e a cartilagem adjacente, que supostamente são preenchidos por um fluxo de cartilagem e reparação extrínseca (HEIR et al., 2012). Contudo, principalmente no grupo 1, esse tipo de integração não ocorreu, e a superfície do enxerto foi inicialmente recoberta por um tecido

neoformado de morfologia variada, sendo posteriormente, substituído por tecido cartilaginoso.

Alguns fatores também podem comprometer a adaptação e incorporação de enxertos transplantados, incluindo mediadores catabólicos preexistentes, inflamação e osso subcondral anormal. Estes enxertos são submetidos aos mesmos processos de reparação que ocorrem em uma fratura, sendo dependentes da eliminação dos micromovimentos e estabelecimento da vascularização (BODO et al., 2004). Alguns pontos devem ser observados para o emprego dos enxertos, como utilização de uma força mínima na impactação, que pode evitar a morte dos condrócitos, o nivelamento com a superfície cartilaginosa original adjacente, que pode minimizar alterações de contorno, e o preenchimento total do defeito, que pode evitar a formação de cistos (FARR et al., 2011). A técnica apropriada é importante para a obtenção de um enxerto aceitável, principalmente em relação a perpendicularidade, e para evitar a realização de alavanca com a trefina (EPSTEIN et al., 2012). É recomendado que o enxerto seja de tamanho suficiente para preencher todo o defeito, com pouco ou nenhum espaço morto. A existência de um espaço não preenchido abaixo do enxerto pode resultar na destruição da sua cartilagem, e integração retardada da interface osso-osso (BODO et al., 2004). No atual estudo, foi observado que o formato cilíndrico do defeito induzido e do enxerto íntegro produzido facilitou a adaptação e encaixe entre eles, mas a micromovimentação para cima e para baixo, poderia ainda ocorrer nestas condições. Principalmente nas articulações do grupo 1, em 6 semanas de pós-operatório, observou-se uma proliferação excessiva de tecido fibroso sobre o enxerto, o que segundo Heir et al. (2012) e Efe et al. (2012), pode ser consequência da falha na integração do enxerto devido aos fatores citados anteriormente, resultando na sua retração e encobrimento por tecido fibroso. No entanto, com a utilização de técnica padronizada e a não observação

deste achado em outros grupos, sugere-se que este fenômeno seja devido a acelerada reabsorção e ativação celular promovida pelo IGF-1, nos enxertos íntegros.

Infere-se neste estudo, que após 6 semanas do procedimento, apesar do preenchimento satisfatório do local enxertado, o tecido de reparação formado, frequentemente apresentava natureza fibrocartilaginosa em todos os grupos. Após 12 semanas, independentemente do grupo, o tecido predominante possuía maior parte de cartilagem hialina e coloração mais semelhante ao tecido normal; induzindo a acreditar que o fator tempo no caso dos enxertos osteocondrais, seja importante na interpretação dos resultados. Em um trabalho realizado por Singh et al. (2013), no grupo em que foi realizada somente a perfuração subcondral, após 45 dias, o tecido formado apresentou qualidade inferior e natureza fibrocartilaginosa. Isto demonstrou que apesar da introdução de células da medula óssea no local, essas poderiam não sobreviver e se diferenciar em cartilagem hialina. Os autores do presente estudo acreditam que a presença do enxerto osteocondral autógeno, favoreça a sobrevivência celular, permitindo a sua diferenciação, e notaram que a instilação direta do IGF-1, promove um maior recrutamento de células.

Existe uma relação mecânica e biológica íntima entre a cartilagem articular e o osso subcondral, sendo reconhecido que a integridade da cartilagem articular é influenciada pelas propriedades mecânicas do osso subcondral subjacente. Ou seja, o comprometimento do osso subcondral formado durante o processo de remodelação, altera a qualidade da cartilagem sobreposta (BELLIDO et al., 2011; CHIANG; JIANG, 2009; HEIR et al., 2012). Na presente pesquisa, em 6 semanas após a intervenção, os grupos com adição de IGF-1, apresentaram uma quantidade menor de osso subcondral e substituição por tecido fibroso/cartilaginoso, que pode ter resultado na falha do

preenchimento da superfície articular em algumas articulações. Porém, com 12 semanas, nesses mesmos grupos, o osso subcondral se apresentou em quantidade superior, e com características próximas ao tecido normal, consequentemente melhorando o preenchimento e a qualidade do tecido neoformado. Bellido et al. (2011), induzindo osteoporose e osteoartrite em joelhos de coelhos, relataram a melhora no osso subcondral nos animais que receberam o paratormônio (PTH), e consequentemente, a lesão cartilaginosa foi reduzida.

Em um trabalho realizado por Chang et al. (2006), comparando os escores histológicos de reparação espontânea de defeito osteocondral de 2mm e 5mm de profundidade, em porcos, foi observado que após 36 semanas, o escore dos defeitos de 2mm foram melhores do que os de 5mm. Em trabalhos realizados por outros autores, a profundidade dos defeitos criados em joelhos de coelhos, eram de 2 mm (SINGH et al., 2007), 3 mm (KOGA et al., 2008; SELLERS; PELUSO; MORRIS, 1997) ou 4 mm (MARMOTTI et al., 2012). Segundo Simank et al. (2004) a espessura normal da cartilagem em coelhos é em média de 200-300 micrômetros. No atual estudo, o defeito osteocondral criado possuía 5mm de profundidade, e em 12 semanas após a intervenção, foram encontrados escores apropriados de reparação tecidual na avaliação histológica, macroscópica e radiográfica. De maneira semelhante, Tiwary et al. (2013), induziram defeitos osteocondrais no sulco troclear de coelhos com 3mm de diâmetro e 5mm de profundidade, e testando a associação de IGF-1 com células mononucleares derivadas da medula óssea, também obtiveram bons resultados no aspecto macroscópico, radiográfico e histológico.

Alguns trabalhos científicos demonstraram que o IGF-1 atua no aumento da atividade mitótica dos condrócitos, elevando a síntese de colágeno tipo 2 e proteoglicanos (CLARK et al., 2014; MADRY et al., 2005). Pela análise de imuno-histoquímica realizada neste estudo, a imunorreatividade para o colágeno

tipo 2, mostrou-se semelhante em todos os grupos avaliados, evidenciando uma quantidade adequada deste componente, já na sexta semana de avaliação. O colágeno tipo 2, é a base da cartilagem articular e cartilagem hialina, chegando a constituir mais de 50% de toda proteína na cartilagem e 85% a 90% do colágeno na cartilagem articular. É um componente da rede fibrilar de colágeno, que permite a cartilagem aprisionar o proteoglicano formado, proporcionando força de tensão ao tecido (SINGH et al., 2013). Na pesquisa apresentada, a imunorreatividade semelhante a cartilagem original, nos grupos que utilizaram enxerto íntegro, era esperada, pois acreditava-se que esse tecido seria integrado mais precocemente. Contudo, ocorreu a reorganização da superfície cartilaginosa nos enxertos macerados, de forma semelhante aos enxertos íntegros em relação a presença do colágeno tipo 2, mostrando o potencial de reparação cartilaginosa dos enxertos utilizados. Entretanto, apesar da imunorreatividade ser positiva para o colágeno tipo 2, na maioria das secções analisadas, uma parte destes tecidos não pode ser considerada cartilagem hialina verdadeira, devido a ausência de algumas características típicas, incluindo a complexa arquitetura do osso subcondral e a organização zonal dos condrócitos (MARMOTTI et al., 2012).

A reparação inicial de um defeito osteocondral é mediada, em parte, por polipeptídeos que agem nas células derivadas da cavidade articular ou da medula óssea, influenciando na taxa de reparação da cartilagem articular (MADRY et al., 2005; SINGH et al., 2007; SHI et al., 2014). O IGF-1, é a proteína fundamental para a homeostase da cartilagem articular, e exerce seus efeitos nos estágios finais da condrogênese (MADRY et al., 2010). Ele estimula a proliferação celular de condrócitos e a síntese de matriz, consequentemente, aumenta a produção de colágeno tipo 2, e de proteoglicanos (HOLLAND et al., 2007; KIM et al., 2013; LIU et al., 2010). No estudo realizado, o IGF-1 parece

não ter aumentado de maneira significativa a produção de colágeno tipo 2, nos enxertos osteocondrais.

Neste, o IGF-1 exógeno, foi adicionado ao leito receptor do enxerto osteocondral. Em geral, estes fatores de crescimento podem ser disponibilizados por farmacoterapia na forma de proteínas exógenas ou por terapia genética como proteína endógena (MADRY et al., 2005). No estudo realizado por Shi et al. (2014), comparando a efetividade *in vitro* de fatores de crescimento por via endógena ou exógena, verificou-se que a eficácia do IGF-1 é similar quando disponibilizado de maneira endógena ou exógena. Foi demonstrado que a via de aplicação que foi utilizada, não diminui a eficácia do produto, porém, suas características intrínsecas fazem com que haja a necessidade de meios para preservar sua bioatividade por mais tempo.

A aplicação intra-articular das proteínas terapêuticas é limitada pela falta de retenção no interior da cartilagem, e pela rápida eliminação no espaço articular (LOFFREDO et al. 2014). Loffredo et al. (2014), testaram a administração intra-articular de IGF-1 ligada à heparina, em camundongos com osteoartrite, e confirmaram que este método prolonga a retenção articular, estendendo o efeito de dois para quatro dias após a injeção. Estes autores também observaram que no grupo em que foi utilizado o IGF-1 isolado, não houve estimulação dos condrócitos após dois dias. No atual estudo, o IGF-1 foi inserido no leito receptor em dose única, e não foram utilizadas outras aplicações intra-articulares do fator de crescimento. A aplicação do mesmo no osso subcondral impediu sua perda, mas pode ter permitido sua rápida absorção e reduzido seu tempo de ação. Liu et al. (2010), avaliando o efeito da injeção intra-articular de IGF-1 associado ao ácido hialurônico na cartilagem e osso subcondral, na reparação de osteoartrite induzida na articulação temporomandibular de coelhos, observou que a aplicação única de IGF-1



isolado, não apresentou nenhum efeito aparente devido sua vida biológica curta e dispersão rápida. De forma semelhante, outros estudos realizados em ratos, cachorros e coelhos, constataram um efeito terapêutico mínimo pelo uso periódico do IGF-1 isolado, na reparação da cartilagem e osso subcondral osteoartríticos (LIU et al., 2010). Uma opção para este tipo de problema seria a utilização de *scaffolds*, que podem influenciar a bioatividade e longevidade do IGF-1 (LIU et al., 2010).

Assim, a utilização de IGF-1 como um agente terapêutico nas afecções articulares, envolve algumas restrições, incluindo principalmente, o tempo curto de permanência intra-articular e a escassez intrínseca de condrócitos para servir como células alvo (MADRY et al., 2005). Alguns fatores de crescimento como o TGF- $\beta$ , BMPs e IGF-1, podem induzir a diferenciação das células mesenquimais em condrócitos, mas a aplicação exógena possui pouca eficiência e reduzida meia-vida *in vivo*. Por isso, em alguns trabalhos, os condrócitos têm sido manipulados geneticamente para secretar um fator de crescimento terapêutico, e fornecer células capazes de responder a este estímulo de reparação (MADRY et al., 2005; THIEDE; MARKEL, 2012). No estudo realizado, a aplicação direta do IGF-1 no defeito osteocondral, representou uma opção mais simples e acessível, e associada ao enxerto osteocondral autógeno, atuou como forma de tratamento em uma única intervenção invasiva. Apesar de aparentemente, a instilação direta de IGF-1 no local receptor, não possuir efeito muito prolongado, os grupos com adição deste fator apresentaram aumento na reação e proliferação celular no processo de reparação tecidual.

Alguns autores destacam a importância da utilização de *scaffolds*, para aumentar o sucesso na neoformação de tecido de reparação em enxertos osteocondrais, pois fornecem um suporte temporário para as substâncias ou células, funcionando como um liberador de fatores ou melhorando a sobrevida

celular (CLARK et al., 2014; DHOLLANDER et al., 2011; LAM et al., 2014; MOLLON et al., 2013; NUKAVARAPU; DORCEMUS, 2013). Marmotti et al. (2012), utilizando fragmentos de cartilagem em *scaffold* de ácido hialurônico enriquecido com plasma rico em plaqueta, observaram o preenchimento total do defeito osteocondral com tecido semelhante a cartilagem hialina, em seis meses. Neste estudo, o IGF-1 foi adicionado ao coágulo sanguíneo autógeno, mas este, não pode ser considerado um legítimo *scaffold*. Talvez, a utilização destes produtos seria uma possibilidade para aumentar a eficácia da dosagem única de IGF-1, utilizados em associação com os enxertos íntegros ou macerados, uma vez que poderiam prolongar a ação desta substância e melhorar a resposta à reparação.

Existem razões teóricas para a eficácia limitada encontrada na associação com o IGF-1. A não utilização de um suporte carreador e a meia-vida curta do IGF-1, podem ter resultado em um período de ação menor e menos eficiente. Os fatores de crescimento também podem induzir a atividade autócrina e parácrina em osteoblastos, não sendo necessariamente importante, a liberação de longa duração dos mesmos para a reparação óssea (SIMANK et al., 2004). Assim, ao se analisar as características dos eventos apresentados, principalmente nos grupos com IGF-1, em 12 semanas após a intervenção, foi observada uma reparação mais adequada do osso subcondral, mas com a superfície cartilaginosa ainda em fase de remodelamento, sugerindo a necessidade de se estender os efeitos desse fator de crescimento.

Algumas limitações desse trabalho podem ser ressaltadas. Mesmo utilizando-se coelhos, o período de tempo utilizado para realização das análises, que foi de até 12 semanas, pode ter sido insuficiente para afirmar sobre a viabilidade definitiva do enxerto, sendo que o desfecho mecânico e estrutural, só pode ser determinado com estudos em longo prazo. Além disso, o reduzido

número de animais utilizados em cada período de observação pode ter influenciado a obtenção de resultados mais precisos e o alcance da significância estatística. Em relação aos exames de histologia e imuno-histoquímica, o material foi de difícil manipulação e processamento, sofrendo um elevado número de intercorrências para sua preparação.

## 5. CONCLUSÃO

A adição do IGF-1 ao enxerto osteocondral autógeno, incentiva os eventos de reabsorção e substituição do tecido enxertado, favorecendo o processo de reparação da cartilagem articular lesionada.

Os enxertos osteocondrais autógenos, independentemente do formato íntegro ou macerado, apresentam adequada capacidade de reparação da cartilagem articular, com formação de colágeno tipo 2, semelhante ao tecido original.

## REFERÊNCIAS BIBLIOGRÁFICAS

ARAKI, D. et al. An analysis of surface profile for cylindrical osteochondral grafts of the knee quantitative evaluation using a three-dimensional laser scanner. **Knee Surgery, Sports Traumatology, Arthroscopy**, v. 21, n. 8, p. 1794-1800, aug. 2013.

BELLIDO, M. et al. Improving subchondral bone integrity reduces progression of cartilage damage in experimental osteoarthritis preceded by osteoporosis. **Osteoarthritis and Cartilage**, v. 19, n. 10, p. 1228-1236, oct. 2011.

BODO, G. et al. Autologous osteochondral grafting (mosaic arthroplasty) for treatment of subchondral cystic lesions in the equine stifle and fetlock joints. **Veterinary Surgery**, v. 33, n. 6, p. 588-596, nov./dec. 2004.

CHANG, C. et al. Tissue engineering-based cartilage repair with allogeneous chondrocytes and gelatin–chondroitin–hyaluronan tri-copolymer scaffold: A porcine model assessed at 18, 24, and 36 weeks. **Biomaterials**, v. 27, n. 9, p. 1876-1888, mar. 2006.

CHIANG,H.; JIANG, C. Repair of articular cartilage defects: review and perspectives. **Journal of the Formosan Medical Association**, v. 108, n. 2, p. 87-101, feb. 2009.

CLARK, A. et al. Retention of insulin-like growth factor I bioactivity during the fabrication of sintered polymeric scaffolds. **Biomedical Materials**, v. 9, n. 2, p. 1-8, apr. 2014.

DHOLLANDER, A. A. M. et al. Autologous matrix-induced chondrogenesis combined with platelet-rich plasma gel: technical description and a five pilot patients report. **Knee Surgery, Sports Traumatology, Arthroscopy**, v. 19, n. 4, p. 536-542, apr. 2011.

EFE, T. et al. Cell-free collagen type I matrix for repair of cartilage defects - clinical and magnetic resonance imaging results. **Knee Surgery, Sports Traumatology, Arthroscopy**, v. 20, n. 10, p. 1915-1922, oct. 2012.

EPSTEIN, D. M. et al. Comparison of mini-open versus arthroscopic harvesting of osteochondral autografts in the knee: a cadaveric study. **Arthroscopy**, v. 28, n. 12, p. 1867-1872, dec. 2012.

FARR, J. et al. Clinical cartilage restoration - Evolution and overview. **Clinical Orthopaedics and Related Research**, v. 469, n. 10, p. 2696-2705, oct. 2011.

FITZPATRICK, N. et al. Osteochondral autograft transfer for treatment of osteochondritis dissecans of the caudocentral humeral head in dogs. **Veterinary Surgery**, v. 39, n. 8, p. 925-935, dec. 2010.

FORTIER, L. A. et al. Insulin-like growth factor-I enhances cell-based repair of articular cartilage. **Journal of Bone and Joint Surgery**, v. 84, n. 2, p. 276-288, mar. 2002.

GOEBEL, L. et al. Experimental scoring systems for macroscopic articular cartilage repair correlate with the MOCART score assessed by a high-field MRI at 9.4 T - comparative evaluation of five macroscopic scoring systems in a large animal cartilage defect model. **Osteoarthritis and Cartilage**, v. 20, n. 9, p. 1046-1055, sep. 2012.

HEIR, S. et al. Cartilage repair in the rabbit knee: mosaic plasty resulted in higher degree of tissue filling but affected subchondral bone more than microfracture technique. **Knee Surgery, Sports Traumatology, Arthroscopy**, v. 20, n. 2, p. 197-209, feb. 2012.

HOLLAND, T. A. et al. Degradable hydrogel scaffolds for in vivo delivery of single and dual growth factors in cartilage repair. **Osteoarthritis and Cartilage**, v. 15, n. 2, p. 187-197, feb. 2007.

JAKOB, R. P. et al. Autologous osteochondral grafting in the knee: indication, results, and reflections. **Clinical Orthopaedics and Related Research**, v. 1, n. 401, p. 170–184, aug. 2002.

JOHNSON, L. L. et al. The biological response following autogenous bone grafting for large-volume defects of the knee: index surgery through 12 to 21 years' follow-up. **Cartilage**, v. 3, n. 1, p. 86-99, jan. 2012.

KIM, K. et al. Osteochondral tissue regeneration using a bilayered composite hydrogel with modulating dual growth factor release kinetics in a rabbit model. **Journal of Controlled Release**, v. 168, n. 2, p. 166-178, jun. 2013.

KOGA, H. et al. Local adherent technique for transplanting mesenchymal stem cells as a potential treatment of cartilage defect. **Arthritis Research & Therapy**, v. 10, n. 4, p. 1-10, jul. 2008.

KONST, Y. E. et al. Treatment of severe osteochondral defects of the knee by combined autologous bone grafting and autologous chondrocyte implantation using fibrin gel. **Knee Surgery, Sports Traumatology, Arthroscopy**, v. 20, n. 11, p. 2263-2269, nov. 2012.

KRUSCHE-MANDL, I. et al. Long-term results 8 years after autologous osteochondral transplantation: 7T gagCEST and sodium magnetic resonance

imaging with morphological and clinical correlation. **Osteoarthritis and Cartilage**, v. 20, n. 5, p. 357-363, may. 2012.

LAM, J. et al. Generation of osteochondral tissue constructs with chondrogenically and osteogenically predifferentiated mesenchymal stem cells encapsulated in bilayered hydrogels. **Acta Biomaterialia**, v. 10, n. 3, p. 1112-1123, mar. 2014.

LIU, S. et al. Osteochondral regeneration using an oriented nanofiber yarn-collagen type I/hyaluronate hybrid/TCP biphasic scaffold. **Journal of Biomedical Materials Research Part A**, v. 103, n. 2, p. 581-592, apr. 2014.

LOFFREDO, F. S. et al. Targeted delivery to cartilage is critical for in vivo efficacy of insulin-like growth factor 1 in a rat model of osteoarthritis. **Arthritis & Rheumatology**, v. 66, n. 5, p. 1247-1255, may. 2014.

LU, Y. et al. Minced cartilage without cell culture serves as an effective intraoperative cell source for cartilage repair. **Journal of Orthopaedic Research**, v. 24, n. 6, p. 1261-1270, jun. 2006.

MADRY, H. et al. Enhanced repair of articular cartilage defects in vivo by transplanted chondrocytes overexpressing insulin-like growth factor I (IGF-I). **Gene Therapy**, v. 12, n. 15, p. 1171-1179, aug. 2005.

MADRY, H. et al. Acceleration of articular cartilage repair by combined gene transfer of human insulin-like growth factor I and fibroblast growth factor-2 in

vivo. **Archives of Orthopaedic and Trauma Surgery**, v. 130, n. 10, p. 1311-1322, oct. 2010.

MARMOTTI, A. et al. One-Step osteochondral repair with cartilage fragments in a composite scaffold. **Knee Surgery, Sports Traumatology, Arthroscopy**, v. 20, n. 12, p. 2590-2601, dec. 2012.

MOLLON, B. et al. The clinical status of cartilage tissue regeneration in humans. **Osteoarthritis and Cartilage**, v. 21, n. 12, p. 1824-1833, dec. 2013.

NUKAVARAPU, S. P.; DORCEMUS, D. L. Osteochondral tissue engineering: Current strategies and challenges. **Biotechnology Advances**, v. 31, n. 5, p. 706-721, dec. 2013.

ORTH, P. et al. Transplanted articular chondrocytes co-overexpressing IGF-I and FGF-2 stimulate cartilage repair in vivo. **Knee Surgery, Sports Traumatology, Arthroscopy**, v. 19, n. 12, p. 2119-2130, dec. 2011.

RODRÍGUEZ-MERCHÁN, E. C. The treatment of cartilage defects in the knee joint: microfracture, mosaicoplasty, and autologous chondrocyte implantation. **The American Journal of Orthopedics**, v. 41, n. 5, p. 236-239, may. 2012.

SELLERS, R. S.; PELUSO, D.; MORRIS, E. A. The effect of Recombinant Human Bone Morphogenetic Protein-2 (rhBMP-2) on the healing of full-thickness defects of articular cartilage. **Journal of Bone and Joint Surgery**, v. 79, n. 10, p. 1452-1463, oct. 1997.



SHI, S. et al. Endogenous versus exogenous growth factor regulation of articular chondrocytes. **Journal of Orthopaedic Research**, v. 32, n. 1, p. 54-60, jan. 2014.

SIEBERT, C. H. et al. Ingrowth of osteochondral grafts under the influence of growth factors: 6-month results of an animal study. **Archives of Orthopaedic and Trauma Surgery**, v. 126, n. 4, p. 247-252, may. 2006.

SIMANK, H. et al. Effects of local application of Growth and Differentiation Factor-5 (GDF-5) in a full-thickness cartilage defect model. **Growth Factors**, March, v. 22, n. 1, p. 35-43, mar. 2004.

SINGH, N. K. et al. Articular cartilage repair with autografting under the influence of insulin-like growth factor-1 in rabbits. **Journal of Veterinary Medicine A, Physiology, Pathology, Clinical Medicine**, v. 54, n. 4, p. 210-218, may. 2007.

SINGH, N. K. et al. Healing of full-thickness articular cartilage defects treated with cultured autologous chondrogenic satellite cells isolated from chondral stem cell niche in rabbits. **Journal of Surgery Research**, v. 183, n. 2, p. 629-638, aug. 2013.

THIEDE, R. M.; LU, Y.; MARKEL, M. D. A review of the treatment methods for cartilage defects. **Veterinary and Comparative Orthopaedics and Traumatology**, v. 25, n. 4, p. 263-272, jan. 2012.

TIWARY, R. et al. Effect of IGF-1 and uncultured autologous bone-marrow-derived mononuclear cells on repair of osteochondral defect in rabbits. **Cartilage**, v. 5, n. 1, p. 43-54, aug. 2013.


TRATTNIG, S. et al. Magnetic resonance imaging of cartilage repair: a review. **Cartilage**, v. 2, n. 1, p. 5-26, jan. 2011.

WAKITANI, S. et al. Mesenchymal cell-based repair of large, full-thickness defects of articular cartilage. **Journal of Bone and Joint Surgery**, v. 76, n. 4, p. 579-592, apr. 1994.

ZAK, L. et al. Clinical and MRI evaluation of medium- to long-term results after autologous osteochondral transplantation (OCT) in the knee joint. **Knee Surgery, Sports Traumatology, Arthroscopy**, v. 22, n. 6, p. 1288-1297, jun. 2014.

ZASLAV, K. et al. New frontiers for cartilage repair and protection. **Cartilage**, v. 3, supl 1, p. 77S-86S, jan. 2012.

## ANEXO 1



**UNIVERSIDADE FEDERAL DE LAVRAS**  
**PRÓ-REITORIA DE PESQUISA**  
**COMISSÃO DE ÉTICA NO USO DE ANIMAIS**

Cx.P. 3037 - Lavras - MG - 37200-000 - (35) 3829-5182 cba@nintec.ufpa.br

---


**CERTIFICADO**

Certificamos que o **Protocolo nº 010/11**, relativo ao projeto intitulado **"ENXERTO OSTEOCONDRAI AUTÓGENO ASSOCIADO AO FATOR DE CRESCIMENTO SEMELHANTE À INSULINA (IGF-1) NO REPARO DE LESÕES EXPERIMENTALMENTE INDUZIDAS NA CARTILAGEM ARTICULAR DE COELHOS"**, que tem como responsável **Willer Guimarães e Silva**, está de acordo com os **Princípios Éticos da Experimentação Animal**, adotados pela **Comissão de Ética no Uso de Animais (Comissões Permanentes/PRP-Ufla)**, tendo sido aprovado na reunião de **01/09/2011**.

**CERTIFICATE**

We hereby certify that the **Protocol nº 010/11**, related to the project entitled **"AUTOGENOUS OSTEOCHONDRAL GRAFTS ASSOCIATED WITH INSULIN-LIKE GROWTH FACTOR-I (IGF-1) IN REPAIR OF EXPERIMENTALLY INDUCED ARTICULAR CARTILAGE INJURIES IN RABBITS"**, under the supervision of **Willer Guimarães e Silva**, is in agreement with the **Ethics Principles in Animal Experimentation**, adopted by the **Bioethic Committee in Utilization of Animals (Comissões Permanentes/PRP-Ufla)**, and was approved in **September 01, 2011**.

Lavras, 01 de setembro de 2011



**Prof. Gabriela Rodrigues Sampaio**  
 Presidente em exercício da Comissão de Ética no Uso de Animais CEUA

Universidade Federal de Lavras  
 Pró-Reitoria de Pesquisa, Comissões Permanentes  
 Campus Universitário -  
 Caixa Postal 3037 / CEP 37200-000 - Lavras, MG - Brasil