



DAIANNE CARNEIRO DE OLIVEIRA SANTOS

**ULTRASSONOGRAFIA ABDOMINAL DE
GATOS PEDIÁTRICOS HÍGIDOS**

LAVRAS-MG

2014

DAIANNE CARNEIRO DE OLIVEIRA SANTOS

**ULTRASSONOGRAFIA ABDOMINAL DE GATOS PEDIÁTRICOS
HÍGIDOS**

Dissertação apresentada à Universidade Federal de Lavras, como parte das exigências do Programa de Pós-Graduação em Ciências Veterinárias, área de concentração em Ciências Veterinárias, para a obtenção do título de Mestre.

Orientador
Dr. Antonio Carlos Cunha Lacrete Junior

**LAVRAS-MG
2014**

**Ficha Catalográfica Elaborada pela Coordenadoria de Produtos e Serviços
da Biblioteca Universitária da UFLA**

Santos, Daianne Carneiro de Oliveira.

Ultrassonografia abdominal de gatos pediátricos hígdos /
Daianne Carneiro de Oliveira Santos. – Lavras : UFLA, 2014.
70 p. : il.

Dissertação (mestrado) – Universidade Federal de Lavras, 2014.
Orientador: Antonio Carlos Cunha Lacrete Junior.
Bibliografia.

1. Gatos. 2. Filhotes. 3. Ultrassonografia. 4. Abdominal. 5.
Diagnóstico por imagem. I. Universidade Federal de Lavras. II.
Título.

CDD – 636.089607543

DAIANNE CARNEIRO DE OLIVEIRA SANTOS

**ULTRASSONOGRAFIA ABDOMINAL DE GATOS PEDIÁTRICOS
HÍGIDOS**

Dissertação apresentada à Universidade Federal de Lavras, como parte das exigências do Programa de Pós-Graduação em Ciências Veterinárias, área de concentração em Ciências Veterinárias, para a obtenção do título de Mestre.

APROVADA em 24 de outubro de 2014.

Dr. Antonio Carlos Cunha Lacreta Junior	UFLA
Dr. ^a Ruthnéa Aparecida Lázaro Muzzi	UFLA
Dr. ^a Anelise Carvalho Nepomuceno	UFMG

Dr. Antonio Carlos Cunha Lacreta Junior
(Orientador)

LAVRAS-MG

2014

*À minha mãe Maria das Graças, por todo seu amor e seu exemplo.
À minha família pelo amor e por serem inspiração, exemplo de trabalho e de
força de vontade .*

Ao meu esposo, Francisco, pelo amor, apoio, incentivo e paciência.

*Aos meus filhos, Pedro Antonio e João Álvaro, por serem
a principal motivação da minha vida.*

DEDICO.

AGRADECIMENTOS

Agradeço a Deus, por tudo que conquistei e, principalmente, por ter abençoado a mim e toda a minha família com a cura do meu filho João Álvaro, em um momento decisivo para a realização deste trabalho.

À toda a minha família, alicerce da minha vida, fonte de segurança e amor, com a qual dividi meus sonhos e com quem divido mais essa conquista. De forma especial, agradeço ao meu esposo, Francisco, amor da minha vida, que sempre me apoiou e sabe a importância desta realização para mim.

A minha mãe, Maria das Graças, por dar sentido muito verdadeiro à palavra mãe, por cuidar de mim e dos meus filhos, por se preocupar conosco antes mesmo de pensar nela.

Ao meu orientador, professor Dr. Antonio Carlos Cunha Lacreta Junior, pelas sugestões, por ter dado apoio e liberdade que me proporcionou neste trabalho e, principalmente, pela confiança depositada.

Aos demais membros da banca, professores Ruthnéa Aparecida Lázaro Muzzi, Anelise Carvalho Nepomuceno, Leonardo Augusto Lopes Muzzi por serem solícitos na participação na banca, por suas sugestões e críticas, as quais enriqueceram significativamente este trabalho.

Aos meus colegas de mestrado, em especial, Paula Desjardins Brienza e Luciene Barbosa Gomide pelos momentos de estudo, aprendizagem e pelo apoio mútuo.

Aos colaboradores do Setor de Imagem que sempre foram muito solícitos, em especial às médicas veterinárias residentes Flávia Dada Paiva e Nathália Brant Malta Salgueiro.

Aos estagiários e médicos veterinários do Programa de Residência do Hospital Veterinário da UFLA pela ajuda, carinho e cuidado com os gatinhos utilizados neste trabalho.

Ao Departamento de Medicina Veterinária, pela oportunidade e a estrutura disponibilizada na realização deste trabalho e ao Programa de Pós-Graduação em Ciências Veterinárias, de forma especial ao secretário José Reinaldo Berin, que sempre se mostrou solícito e amigo.

À Universidade Federal de Lavras (UFLA), pela sua boa estrutura de ensino e organização.

Àqueles que de forma direta ou indireta contribuíram para a realização desse sonho, meu sincero agradecimento pela participação de cada um nesta conquista. Obrigada!

SUMÁRIO

	PRIMEIRA PARTE	16
1	INTRODUÇÃO.....	16
2	REFERENCIAL TEÓRICO	17
2.1	Indicações	17
2.2	Preparação do paciente.....	18
2.3	Configuração do equipamento.....	19
2.4	Técnica de varredura e aspectos ultrassonográficos normais	
	dos órgãos abdominais de pequenos animais	20
2.4.1	Fígado e vesícula biliar.....	20
2.4.2	Tubo gastrintestinal	23
2.4.3	Baço	28
2.4.4	Rins.....	29
2.4.5	Adrenais	31
2.4.6	Vesícula urinária.....	33
2.4.7	Órgãos genitais.....	34
2.4.8	Linfonodos.....	36
2.4.9	Pâncreas	37
3	CONSIDERAÇÕES GERAIS	39
4	REFERÊNCIAS.....	40
	SEGUNDA PARTE-ARTIGO	45
5	ANEXOS	70

ANEXO

ANEXO Certificado

FIGURAS

- Figura 1 Desenho esquemático demonstrando técnica de varredura utilizando abordagem subcostal do fígado de um gato em decúbito dorsal. 1 Plano sagital (A-C) e 2 Plano transversal (D-F). Fonte: Adaptado de Anjou (2011b)21
- Figura 2 Imagem ultrassonográfica do fígado e vesícula biliar de gato filhote aos 60 dias de idade (plano longitudinal) evidenciando a vesícula biliar bilobada com conteúdo anecogênico e sua parede hiperecogênica. Fonte: Daianne C. O. Santos23
- Figura 3 Desenho esquemático de varredura ultrassonográfica gastrointestinal: localização dos principais segmentos gastrintestinais: A- imagem ultrassonográfica em plano transversal do estômago; B- imagem ultrassonográfica em plano transversal do duodeno descendente; C imagem ultrassonográfica em plano transversal do cólon descendente. Fonte: Adaptado de Penninck (2011).....25
- Figura 4 Imagem ultrassonográfica em plano longitudinal (A) e desenho esquemático (B) com representação das camadas da parede intestinal. Fonte: Adaptado de Penninck (2011).....26
- Figura 5 Imagem ultrassonográfica em plano transversal do estômago de felino com pregas proeminentes no lúmen (setas), demonstrando aspecto de roseta. Fonte: Adaptado de Penninck (2011).....27
- Figura 6 Imagem ultrassonográfica em plano transversal do íleo de felino, demonstrando camada submucosa espessa e hipocogênica (aspecto de “roda de carroça”). Fonte: Adaptado de Penninck (2011)28

Figura 7	Imagens ultrassonográficas do baço normal felino. A: plano sagital- órgão homogêneo em formato de língua e com cápsula hiperecogênica; B: plano transversal- baço em formato triangular (pontas de seta). Fonte: Adaptado de Hecht (2011).....	29
Figura 8	Desenho esquemático (A) de abordagem ultrassonográfica dos rins: (B) -plano transversal (T) do rim esquerdo de cão, (C)- plano longitudinal (L) do rim esquerdo de cão. RK, rim direito; LK, rim esquerdo; CVC, veia cava caudal; AO, aorta; U, ureter. Fonte: Adaptado de Anjou (2011c).....	31
Figura 9	Desenho esquemático representando as glândulas adrenais normais de cão (abordagem ventral). AC, artéria celíaca, MC, artéria mesentérica cranial, AO, aorta, CVC, veia cava caudal, RD, rim direito, RE, rim esquerdo. Fonte: Adaptado de Grahan (2011).....	32
Figura 10	Imagens ultrassonográficas de glândulas adrenais normais do gato: A - Plano sagital da adrenal esquerda, B - Plano sagital da adrenal direita. Ao, aorta; CVC, veia cava cauda; Sp, baço; L, fígado. Fonte: Adaptado de Graham (2011).....	33
Figura 11	Desenho esquemático de abordagem ultrassonográfica da vesícula urinária. A - Plano longitudinal, B - Plano transversal. Fonte: Adaptado de Sutherland-Smith (2011).....	34
Figura 12	Desenho esquemático de abordagem do trato reprodutivo feminino. Fonte: Adaptado de Sutherland-Smith (2011).....	36
Figura 13	Desenho esquemático representando os linfonodos abdominais: 1- hepático, 2- gástrico, 3- pancreaticoduodenal, 4 e 5- esplênicos, 6- jejunal, 7- cólico, 8- aórtico, 9 e 9'- renais, 10 e 10'- ilíaco medial, 11- hipogástrico, 12- sacral. Fonte: Adaptado de Anjou (2011a).....	37

Figura 14 Desenho esquemático de abordagem do pâncreas felino. A- lobo esquerdo, B- corpo, C- lobo direito. F – fígado, ES- estômago, BÇ- baço, RE- rim esquerdo, RD- rim direito, Duod- duodeno, DP- ducto pancreático, VB- vesícula biliar, DBC- ducto biliar comum, VP- veia porta. Fonte: Adaptado de Penninck (2011).....39

RESUMO

A ultrassonografia é amplamente difundida na medicina veterinária por ser um método de diagnóstico eficiente, não invasivo e que gera as imagens em tempo real. As características ultrassonográficas normais dos órgãos e estruturas anatômicas dos animais auxiliam o veterinário no diagnóstico correto. Ainda há poucas referências com relação à anatomia ultrassonográfica abdominal de gatos, principalmente filhotes. Neste contexto, o objetivo desse trabalho foi descrever as características ultrassonográficas dos órgãos abdominais de gatos pediátricos hígidos. Foram realizados exames ultrassonográficos em 11 gatos, sendo 6 fêmeas e 5 machos, acompanhados com 60, 90, 120 e 180 dias de idade para obter informações sobre as características ultrassonográficas abdominais da espécie nessa fase de desenvolvimento. O estômago foi visibilizado com seu formato de roseta em apenas 4/11 gatos aos 60 dias de idade; as alças intestinais com suas cinco camadas distintas foram observadas em 6/11 gatos aos 60 dias, 2/11 aos 90 dias e 2/11 aos 180 dias de idade. Os linfonodos abdominais, esplênico e jejunal, foram visibilizados em 2/11 gatos aos 180 dias de idade. A adrenal direita e o útero foram observados em um animal aos 180 dias de idade. Em 45% dos gatos, o baço se apresentou isoecoico ao córtex renal esquerdo e hipoecoico ao fígado e em 55% dos gatos, apresentou-se hipoecoico tanto ao córtex renal quanto ao parênquima hepático. Os parâmetros analisados (espessura da parede da vesícula urinária, espessura das regiões cortical e medular renal, comprimento, largura e altura renal) apresentaram alta correlação com idade e peso dos animais. Os machos apresentaram valores médios maiores que as fêmeas aos 60, 90, 120 dias de idade com relação às mensurações renais. Houve diferença significativa em relação ao crescimento da largura do rim esquerdo com relação ao direito nos animais aos 60 dias de idade. A vesícula urinária estava parcialmente repleta e sua espessura média de parede foi de 0.85

± 0.16 mm. A parede da vesícula biliar apresentou-se fina e hiperecogênica, medindo menos de 0,61 mm de espessura. As informações ultrassonográficas abdominais obtidas podem ser úteis como referências da espécie nessa fase de desenvolvimento servindo como subsídio ao médico veterinário na interpretação diagnóstica correta.

Palavras-chave: Abdômen. Felinos. Filhotes. Diagnóstico por Imagem.

ABSTRACT

Ultrasonography has been widely used in veterinary medicine since is a effective diagnostic method, noninvasive and generates images in real time. The normal sonographic features of organs and anatomical structures assist the veterinarian in the correct diagnosis. There are still few references regarding abdominal sonographic anatomy of cats, especially kittens. In this context, the aim of this study was to describe the sonographic features of abdominal organs of healthy puppies. Ultrasonographic examinations were performed on 11 cats, 6 females and 5 males, accompanied with 60, 90, 120 and 180 days of age to obtain information about the normal abdominal ultrasonographic features for the species at this stage of development. The stomach was visualized by its rosette shape in 4/11 cats only at 60 days of age; bowel loops with its 5 layers in 6/11 cats at 60 days, 2/11 at 90 days and 2/11 at 180 days of age. Abdominal, splenic and jejunal, lymph nodes were seen in 2/11 cats at 180 days of age. The right adrenal gland and uterus were observed in one animal at 180 days of age. The spleen presented in 45% of the cats, isoechoic to the cortex of the left kidney and hypoechoic to the liver, and 55% of the cats, hypoechoic to the renal cortex and liver. The analyzed parameters (thickness of the urinary bladder wall, thickness of the cortical regions and renal medullary, length, width and height kidney) presented high correlated with age and weight of the animals. Males presented higher mean values than females at 60, 90, 120 days of age with respect to renal measurements. Significant difference was observed in relation to the growth of the width of the left kidney regarding the right in animals at 60 days of age. The urinary bladder was partially filled and it's average wall thickness was 0.85 ± 0.16 mm. The wall of the gallbladder showed up thin and hyperechogenic, measuring less than 0.61 mm thick. Abdominal ultrasonographic informations

obtained can be useful as a reference for the species at this stage of development subsidizing the veterinarian in the diagnostic correct interpretation.

Keywords: Abdomen. Feline. Kittens. Diagnostic Imaging.

PRIMEIRA PARTE

1 INTRODUÇÃO

Na clínica de pequenos animais a ultrassonografia é considerada como método de eleição por ser não invasivo, indolor, de custo relativamente baixo, sem riscos ao paciente e ao operador e por fornecer informações quantitativas e qualitativas em tempo real das estruturas anatômicas. Em contrapartida, possui algumas desvantagens, como a impossibilidade de estudar órgãos muito internos ou protegidos por ossos, a incapacidade de diagnosticar determinadas patologias e sua característica operador-dependente, ou seja, todo exame de ultrassonografia depende de um operador capacitado em técnicas e conhecimentos anatomo-patológicos, fundamentais para a realização do exame (KEALY; MCALLISTER, 2005; MATTOON; NYLAND; AULD, 2005).

As informações sobre as características ultrassonográficas normais dos órgãos dos animais servem de subsídio para o médico veterinário identificar corretamente as anormalidades, contribuindo para uma redução de erros de interpretação no diagnóstico (MATTOON; NYLAND; AULD, 2005).

Embora o exame ultrassonográfico seja muito utilizado na rotina veterinária, são escassas na literatura referências que abordem a anatomia ultrassonográfica dos órgãos abdominais de gatos hígidos, particularmente, dos filhotes. Neste contexto, no presente trabalho propõe-se descrever as características ultrassonográficas dos órgãos abdominais de gatos pediátricos hígidos, levando-se em consideração idade, peso e sexo. O trabalho está dividido em duas partes, das quais a primeira parte consiste de uma revisão de literatura que aborda a ultrassonografia abdominal de pequenos animais. Já a segunda parte foi estruturada na forma de um artigo científico que procurou responder ao objetivo proposto.

2 REFERENCIAL TEÓRICO

2.1 Indicações

A ultrassonografia abdominal em pequenos animais vem se tornando uma prática comum na rotina médico veterinária, pois possibilita avaliar a dimensão, forma, contornos, atenuação dos feixes e arquitetura interna dos órgãos. Esta técnica de exame também fornece diagnóstico rápido, não invasivo e pode auxiliar na coleta de materiais biológicos via percutânea para exames citopatológicos e histopatológicos (LARSON, 2009).

As indicações clínicas para realização da ultrassonografia abdominal em pequenos animais são variadas, como por exemplo, emagrecimento progressivo; aumento de volume abdominal de consistência líquida ou sólida; anorexia; febre de origem desconhecida (pesquisa de tumores e abscessos); dor abdominal; pesquisa de metástases; organomegalia (fígado, baço, rins, etc.); linfoma (linfadenomegalia); hepatopatias como esteatose, cirrose, neoplasia, alterações biliares e hepatite; suspeita de alterações pancreáticas; alterações em adrenais (síndrome de Cushing, etc.); alterações dos órgãos genitais masculinos como hiperplasia/hipertrofia prostática, prostatite, neoplasia, abscessos e cistos; alterações dos órgãos genitais femininos como piometra, massa ou cisto ovariano, ou diagnóstico precoce e monitorização de gestação e viabilidade fetal; anomalia renal palpável ou evidência clínica de doença renal; alterações renais e vesicais (BURK; FEENEY, 2003; CARVALHO, 2004; KEALY; MCALLISTER, 2005).

2.2 Preparação do paciente

É aconselhável que o paciente seja submetido a um jejum alimentar prévio de quatro a 12 horas para evitar acúmulo de gás no tubo gastrintestinal. O acesso à água deve ser livre durante o jejum, pois a vesícula urinária repleta de urina é usada como janela acústica. Outro meio de diminuir a presença de gás no tubo gastrintestinal é o uso de fármacos antifiséticos, que atuam no estômago e no intestino, diminuindo a tensão superficial dos líquidos digestivos, rompendo as bolhas que retêm os gases e que provocam flatulências e dores. Assim, os gases são eliminados mais facilmente (CARVALHO, 2004; KEALY; MCALLISTER, 2005; MATTOON; NYLAND; AULD, 2005).

Para obtenção de uma boa imagem ultrassonográfica é necessário um contato íntimo entre a pele e o transdutor, e por esta razão, o animal deve ser submetido à tricotomia ampla da região a ser examinada e o uso do gel acústico (KEALY; MCALLISTER, 2005; MATTOON; NYLAND; AULD, 2005). A tricotomia ampla no abdome é feita entre a região epigástrica e hipogástrica (entre o apêndice xifoide e os dois últimos pares de glândulas mamárias), estendendo-se lateralmente na região ventral aos músculos lombares, próximos ao último par de costelas do antímero esquerdo e sobre os dois últimos pares de costela do antímero direito (CARVALHO, 2004).

A posição de decúbito dorsal é a mais usada para o exame ultrassonográfico dos órgãos abdominais, pois possibilita uma melhor informação anatômica dos mesmos. A posição dorsal pode ser utilizada juntamente com o decúbito lateral. O paciente é posicionado ao lado direito do examinador, com sua cabeça paralela ao aparelho e a região a ser avaliada próxima ao braço direito do examinador (CARVALHO, 2004; KEALY; MCALLISTER, 2005; MATTOON; NYLAND; AULD, 2005).

2.3 Configuração do equipamento

A escolha do transdutor deve ser feita baseada no tipo de exame, no órgão avaliado e no biotipo do paciente. No entanto, cada exame ultrassonográfico possui seu transdutor de escolha. Quanto maior a frequência do transdutor, maior a resolução da imagem e menor a profundidade atingida e vice-versa. Ou seja, altas frequências geram imagens com alta definição, porém, ao aumentar a frequência também aumenta a atenuação do ultrassom pelos tecidos e o campo de visibilização fica limitado a alguns centímetros de profundidade (CARVALHO, 2004; MATTOON; NYLAND; AULD, 2005).

O transdutor setorial exige pequena área de contato com a pele, seu feixe sonoro é divergente, permite fácil acesso às estruturas subcostais através do espaço intercostal ou com angulações cefálicas do mesmo a partir do rebordo costal. Esse tipo de transdutor é indicado no estudo do abdome cranial e no estudo ginecológico. O transdutor linear produz uma imagem com grande área próxima à superfície, e é especialmente utilizado na avaliação dos grandes vasos abdominais e na gestação, pois permite obter medidas mais precisas. Os transdutores convexos são considerados intermediários entre as duas formas apresentadas e fornecem imagens de qualidade como as setoriais, porém com feixe de angulação mais ampla como os lineares (CARVALHO, 2004).

Em pequenos animais, são utilizados para o exame abdominal transdutores de frequências entre 5 e 7,5 MHz, com profundidades entre 12 e 8 cm, respectivamente. Outras frequências podem ser necessárias quando se deseja um detalhe maior da imagem. Para a avaliação ultrassonográfica dos órgãos genitais internos, como o útero e a próstata, são utilizados transdutores de alta frequência, geralmente de 7,5 – 10,0 MHz (GUIDO, 2004). A avaliação ultrassonográfica das adrenais deve ser realizada com transdutores de 5,0 a 8,5 MHz (HOMCO, 1996). Para examinar o fígado, um transdutor de frequência

média (5 MHz e mais alta) pode ser utilizado e de preferência os transdutores setoriais ou convexos devido à forma triangular do campo de varredura examinado, que permite a visualização de maiores partes do fígado (ANJOU, 2011b).

2.4 Técnica de varredura e aspectos ultrassonográficos normais dos órgãos abdominais de pequenos animais

A sequência de avaliação dos órgãos abdominais no exame ultrassonográfico depende de cada operador, porém deve ser repetida em todas as avaliações e em pelo menos nos planos longitudinal e transversal. A varredura abdominal pode se iniciar pela vesícula urinária e seguir em sentido anti-horário (CARVALHO, 2004; MATTOON; NYLAND; AULD, 2005).

2.4.1 Fígado e vesícula biliar

Geralmente, o fígado dos gatos pode ser inteiramente examinado nos planos transversal e longitudinal por meio de uma abordagem subcostal (Figura 1), porém, para isso é necessário que o estômago não esteja excessivamente distendido por gás ou alimento (ANJOU, 2011b).

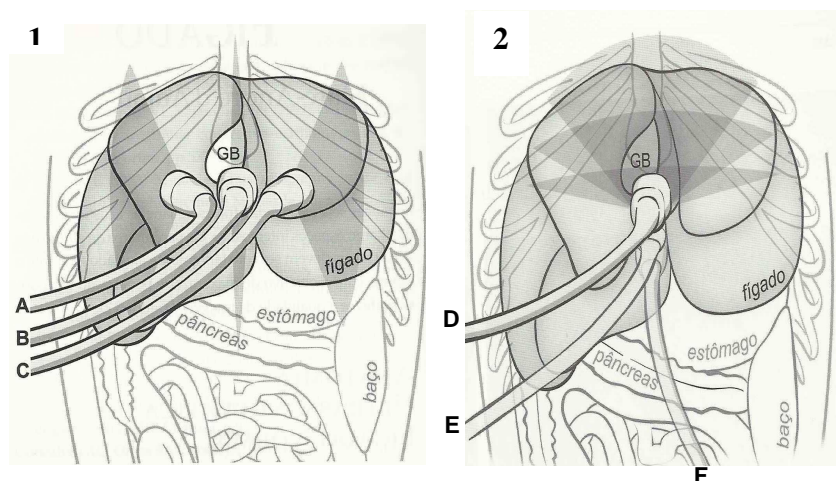


Figura 1 Desenho esquemático demonstrando técnica de varredura utilizando abordagem subcostal do fígado de um gato em decúbito dorsal. 1 Plano sagital (A-C) e 2 Plano transversal (D-F). Fonte: Adaptado de Anjou (2011b)

O fígado dos gatos é composto por lobo esquerdo (lateral e medial), lobo quadrado, lobo direito (lateral e medial) e lobo caudado (processos caudado e papilar), que não podem ser facilmente distinguidos, a não ser que estejam separados por efusão peritoneal. Segundo Anjou (2011b), uma grande parte do fígado situa-se debaixo do arco costal, logo cranial ao estômago; sua margem cranial se apoia contra o diafragma e interface pulmonar. Caudalmente, o fígado está frequentemente em contato com o baço no lado esquerdo e com o rim direito no lado direito, na altura da fossa renal do lobo caudado. O lobo esquerdo representa um terço à metade de toda massa hepática e tem contato com a porção esquerda da vesícula biliar. O lobo quadrado é relativamente central e cerca parcialmente a vesícula biliar. A porção direita da vesícula biliar está em contato com o lobo medial direito. O processo caudado do lobo caudado é a extensão mais caudal do fígado, no lado direito, e se estende ao rim direito. Em gatos, o fígado normalmente se estende até o arco costal.

A ecogenicidade do parênquima hepático é igual ou discretamente maior em relação ao córtex renal e menor em relação ao baço e ao ligamento falciforme (ANJOU, 2011b; KEALY; MCALLISTER, 2005; LARSON, 2007). A dimensão do fígado é obtida por uma avaliação subjetiva do ultrassonografista devido à variedade da conformação corporal. Um fígado com dimensões aumentadas é reconhecido pelo aumento da distância entre o diafragma e o estômago; pelo deslocamento caudal e ventral do rim direito; quando os lobos ultrapassam o rebordo dorsal e quando há arredondamento de suas margens. Já sua diminuição é caracterizada pela redução da distância entre o diafragma e o estômago e pelo deslocamento cranial do rim direito (PARTINGTON; BILLER, 1996a).

A vesícula biliar possui um formato oval ou arredondado, seu tamanho pode variar dependendo da presença de bile, pode estar preenchida por um conteúdo relativamente anecogênico e homogêneo (LARSON, 2007), e apresentar-se ocasionalmente bilobada (Anjou, 2011b), (Fig. 2)

A parede da vesícula biliar é de difícil observação ultrassonográfica, sendo descrita como uma fina linha hiperecogênica em animais normais (Fig. 2), medindo menos de 1mm de espessura (HITTMAIR; VIELGRADER; LOUPAL, 2001). Não obstante, Salomão (2005) afirmou que a parede da vesícula biliar em gatos normais não é visível, o que torna a padronização de sua espessura impossível e que se mostra hiperecogênica somente em casos de inflamação hepática.

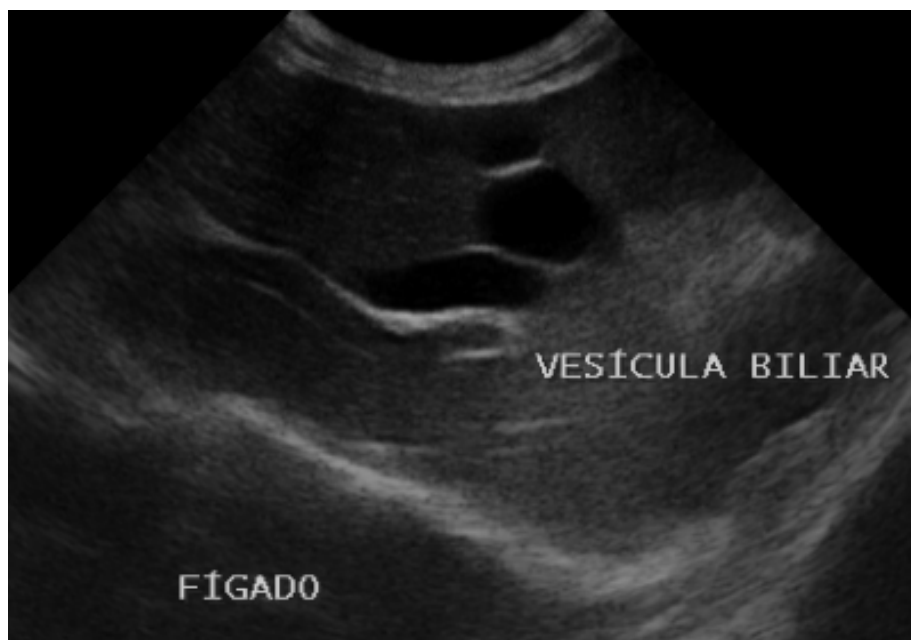

Figura 2 Imagem ultrassonográfica do fígado e vesícula biliar de gato filhote aos 60 dias de idade (plano longitudinal) evidenciando a vesícula biliar bilobada com conteúdo anecogênico e sua parede hiperecogênica. Fonte: Daianne C. O. Santos

2.4.2 Tubo gastrintestinal

O acesso ultrassonográfico do estômago do gato é feito colocando-se o transdutor obliquamente na porção cranial do abdome, discretamente deslocado para a esquerda. O duodeno proximal é acessado na região crânio-ventral adjacente ao rim direito e lobos hepáticos direitos, sendo a continuação da região pilórica, o íleo pode ser identificado pela sua localização clássica, isto é, no lado direito do abdome crânio-medial e pela sua relação com o cólon ascendente e com o ceco (NEWELL et al., 1999; PENNINCK, 2011). Na presença de ar, somente a curvatura maior do estômago pode ser avaliada, pois é a porção mais ventral e que está mais próxima do transdutor (LAMB, 1999; PENNINCK, 1995).

O cólon descendente localiza-se à esquerda da linha mediana e se estende desde a flexura cólica esquerda até a abertura pélvica, cranialmente está em contato com o rim esquerdo, medialmente relaciona-se com o duodeno ascendente e lateralmente ao baço. O intestino grosso geralmente contém uma quantidade considerável de gás, tornando-se limitado ao exame ultrassonográfico (KEALY; MCALLISTER, 2005). Na Figura 3 é apresentada a localização dos principais segmentos gastrintestinais avaliados na ultrassonografia abdominal.

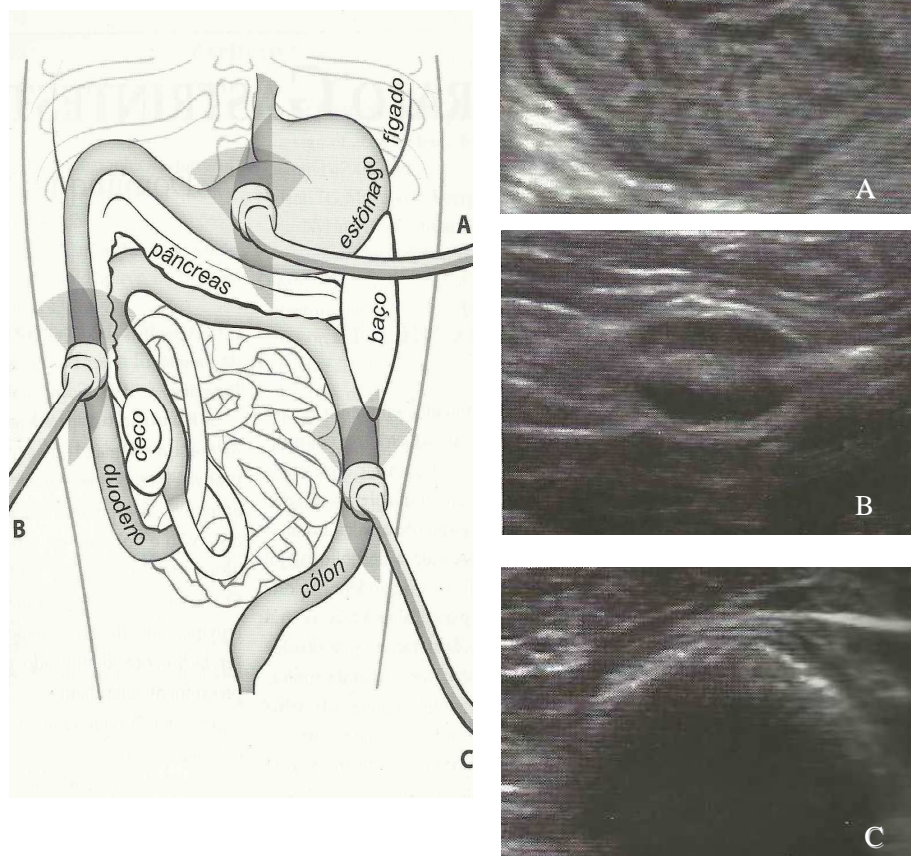


Figura 3 Desenho esquemático de varredura ultrassonográfica gastrointestinal: localização dos principais segmentos gastrintestinais: A- imagem ultrassonográfica em plano transversal do estômago; B- imagem ultrassonográfica em plano transversal do duodeno descendente; C imagem ultrassonográfica em plano transversal do cólon descendente. Fonte: Adaptado de Penninck (2011)

Cinco camadas distintas são visíveis ao exame ultrassonográfico por todo o tubo gastrintestinal: interface mucosa-lúmen (hiperecoica interna), mucosa (hipoecoica interna), submucosa (hiperecoica central), muscular própria (hipoecoica externa) e subserosa/serosa (hiperecoica externa), (Figura 4). O

cólon e o reto podem mostrar apenas três camadas (PENNINCK, 1995, 2011). Nos gatos, a parede intestinal apresenta uma espessura normal de cerca de 2 mm (NEWELL et al., 1999).

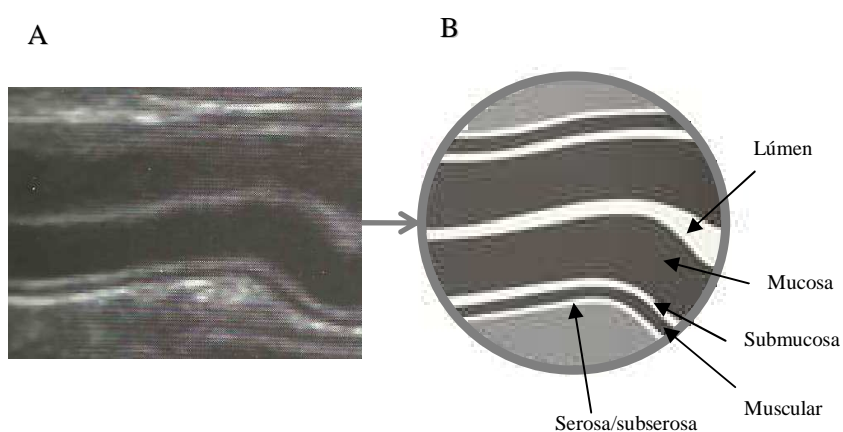


Figura 4 Imagem ultrassonográfica em plano longitudinal (A) e desenho esquemático (B) com representação das camadas da parede intestinal. Fonte: Adaptado de Penninck (2011)

Quando o estômago está vazio apresenta-se em forma de estrela ou roseta em razão da rugosidade das pregas, como ilustrado na Figura 5 , o conteúdo gástrico é anecoico por ser predominantemente líquido e pode haver bolhas de gás que são hiperecoicas (KEALY; MCALLISTER, 2005). O íleo nos gatos apresenta uma camada submucosa mais espessa, hipoecogênica e irregular e a junção íleocólica pode ser facilmente identificada apresentando aspecto de “roda de carroça” , como ilustrada na Figura 6 (AGUT, 2009; PENNINCK, 2011).

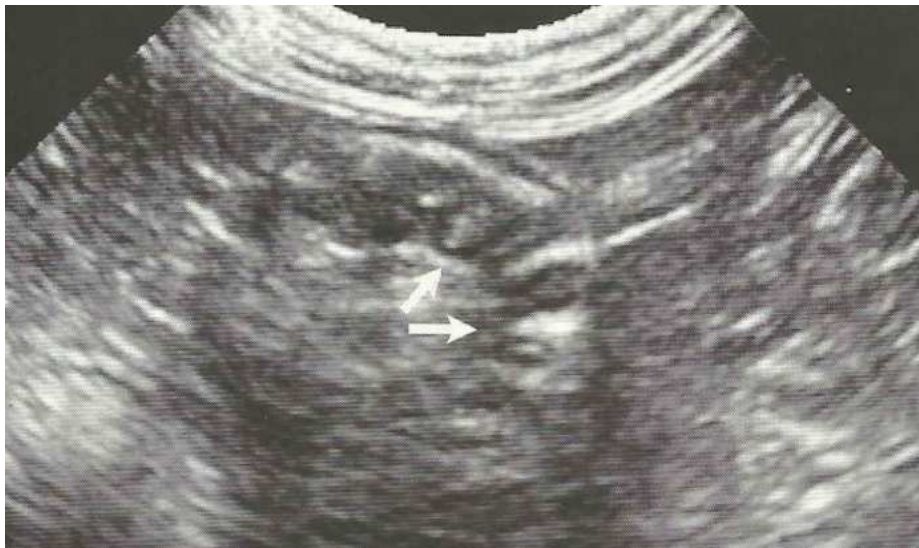

Figura 5 Imagem ultrassonográfica em plano transversal do estômago de felino com pregas proeminentes no lúmen (setas), demonstrando aspecto de roseta. Fonte: Adaptado de Penninck (2011)

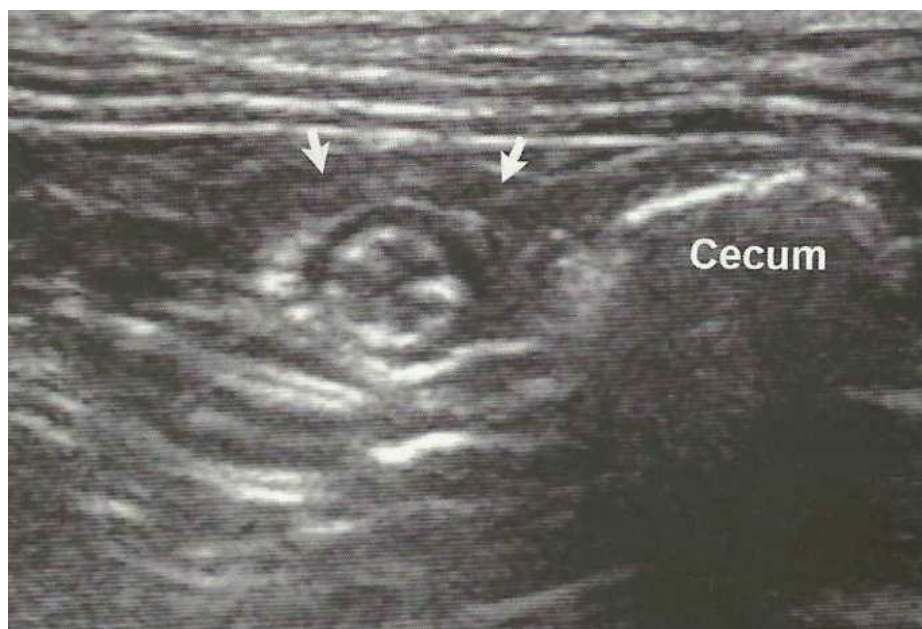

Figura 6 Imagem ultrassonográfica em plano transversal do íleo de felino, demonstrando camada submucosa espessa e hipoeecogênica (aspecto de "roda de carroça"). Fonte: Adaptado de Penninck (2011)

2.4.3 Baço

Para abordagem esplênica, toma-se como referência a cicatriz umbilical e o rebordo costal esquerdo, colocando-se o transdutor na área compreendida entre esses pontos anatômicos externos. Outra referência é a imagem renal esquerda (CARVALHO, 2004). O baço do gato corre paralelamente à curvatura maior do estômago na dobra descendente do omento maior e a sua extremidade livre corre dorsalmente à vesícula urinária (HECHT, 2011; SISSON, 1986). O baço apresenta-se alongado e em forma de língua na visão do eixo maior ou triangular na vista transversal (HECHT, 2011), (Figura 7).

A análise ultrassonográfica do baço é realizada de forma subjetiva, ou seja, é feita uma comparação entre ele e outros órgãos abdominais para uma

melhor caracterização de possíveis alterações ultrassonográficas e diferenças de ecogenicidade. A ecogenicidade do baço dos gatos normais é ligeiramente maior quando comparada ao parênquima hepático e córtex renal (PARTINGTON; BILLER, 1996b).

O parênquima esplênico apresenta ecotextura homogênea, coberto por uma cápsula fina e hiperecoica, os ramos das veias esplênicas são visibilizados como estruturas anecoicas tubulares dentro do parênquima esplênico deixando o órgão pelo hilo (HECHT, 2011).

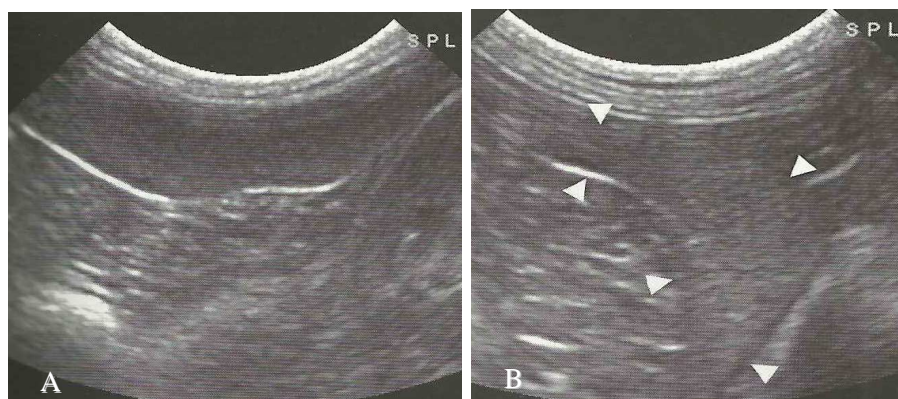


Figura 7 Imagens ultrassonográficas do baço normal felino. A: plano sagital- órgão homogêneo em formato de língua e com cápsula hiperecogênica; B: plano transversal- baço em formato triangular (pontas de seta). Fonte: Adaptado de Hecht (2011)

2.4.4 Rins

O rim direito está em contato com a fossa renal do lobo caudado do fígado e se situa mais cranial que o rim esquerdo. Medialmente está próximo da veia cava, ventralmente encontra-se com a margem direita do pâncreas e o cólon ascendente, cranialmente é visto no interior da caixa torácica, próximo à última costela. O rim esquerdo possui maior mobilidade, pois possui menor ligação à

parede dorsal que o direito. Relaciona-se com o baço, a curvatura maior do estômago, o pâncreas e adrenal esquerda, caudalmente está em contato com o cólon descendente. Usa-se o baço como janela acústica para localização do rim esquerdo (KEALLY; MCALLISTER, 2005), (Figura 8).

Os rins são simétricos em tamanho e formato, geralmente apresentam-se em formato oval (ANJOU, 2011c). Em gatos normais o comprimento renal varia de 3,0 a 4,3 cm (WALTER et al. 1987).

Em relação à ecogenicidade renal, observa-se que a cortical apresenta-se mais ecogênica quando comparada a medula renal hipoeicoica. Os gatos mais jovens têm melhor definição corticomedular do que os gatos mais velhos. A ecogenicidade cortical deve ser igual ou levemente menor que a do fígado, se mostrando ainda menor quando comparada ao parênquima esplênico (HOLLAND; HUDSON, 2009). Gatos clinicamente normais podem apresentar o córtex renal hiperecoico ao fígado em razão do acúmulo de vacúolos de gordura no parênquima (YAGER; ANDERSON, 1989). A medula aparece separada por segmento lobulados que representam as bordas dos vasos e divertículo interlobares. As paredes das artérias arqueadas aparecem como linhas curtas pareadas e hiperecoicas na junção corticomedular (ANJOU, 2011c).

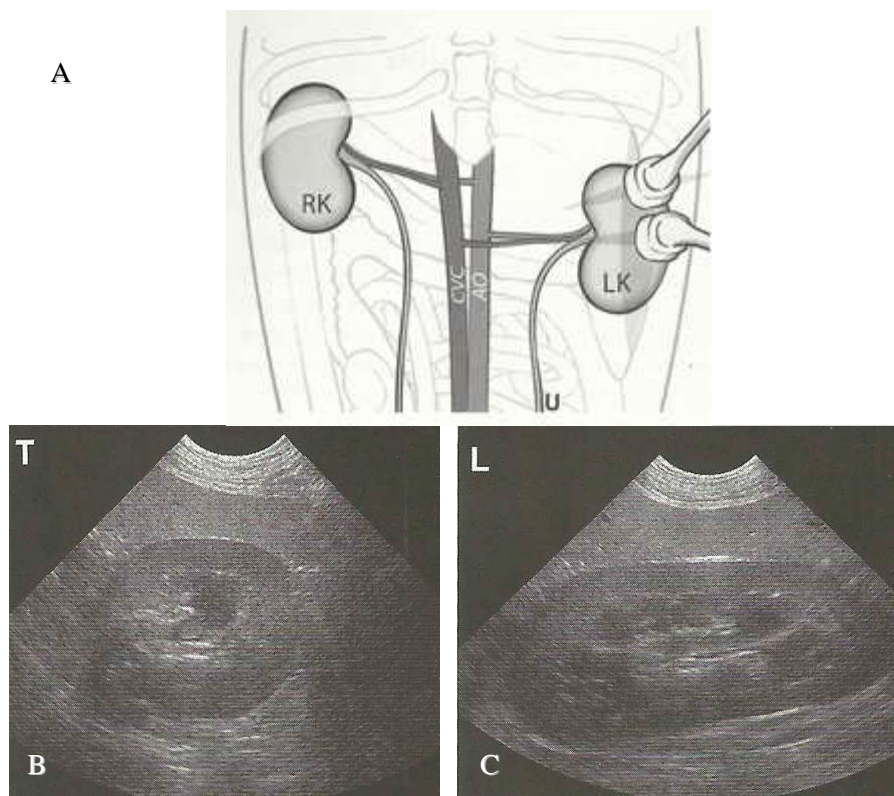


Figura 8 Desenho esquemático (A) de abordagem ultrassonográfica dos rins: (B) -plano transversal (T) do rim esquerdo de cão, (C)- plano longitudinal (L) do rim esquerdo de cão. RK, rim direito; LK, rim esquerdo; CVC, veia cava caudal; AO, aorta; U, ureter. Fonte: Adaptado de Anjou (2011c)

2.4.5 Adrenais

Para a abordagem das adrenais, coloca-se o transdutor nos mesmos pontos de avaliação renal. Na imagem longitudinal do rim esquerdo, desliza-se o transdutor em direção de sua margem cranial, e depois em direção à linha mediana, pode-se observar uma imagem da adrenal esquerda. Outra forma de

abordagem é por meio da obtenção do plano transversal do rim esquerdo, identificando-se a pelve renal, segue-se a artéria renal até a aorta abdominal, onde ela faz uma curvatura, nesse local pode-se identificar a adrenal esquerda. A adrenal direita é identificada entre a margem cranial do rim direito e a veia cava caudal (CARVALHO, 2004; GRAHAN, 2011), (Figura 9).

As adrenais mostram-se como estruturas pequenas ovais hipoeóicas, como ilustrado na Figura 10, e essa característica faz com que se assemelhem às estruturas vasculares próximas dificultando, sobretudo, a avaliação pelos examinadores menos experientes. Quando bem visibilizadas, nota-se a diferença de ecogenicidade entre a região cortical, hipoeóica, em relação à região medular, mais ecogênica (HOLLAND; HUDSON, 2009; JERICÓ; CARVALHO, 2004).

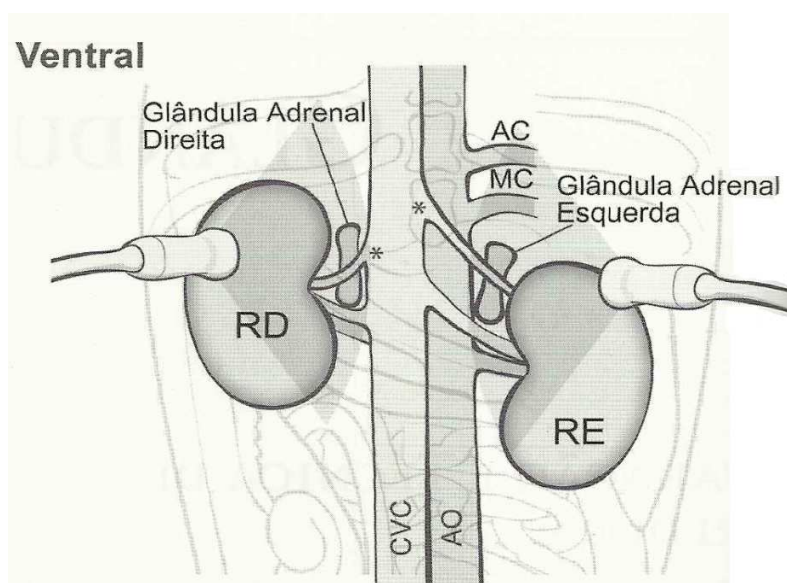


Figura 9 Desenho esquemático representando as glândulas adrenais normais de cão (abordagem ventral). AC, artéria celíaca, MC, artéria mesentérica cranial, AO, aorta, CVC, veia cava caudal, RD, rim direito, RE, rim esquerdo. Fonte: Adaptado de Grahan (2011)

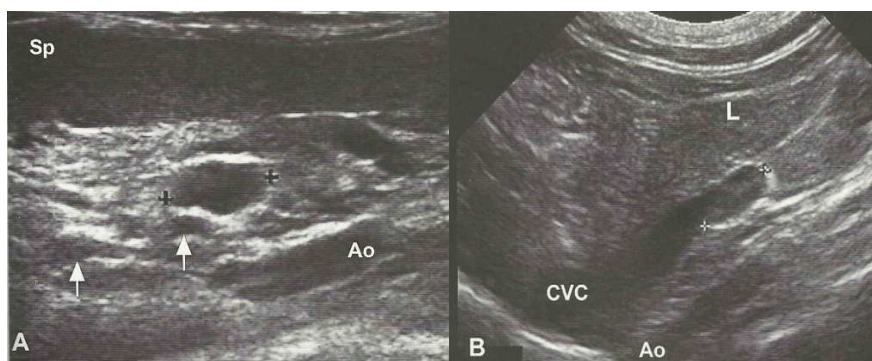


Figura 10 Imagens ultrassonográficas de glândulas adrenais normais do gato: A - Plano sagital da adrenal esquerda, B - Plano sagital da adrenal direita. Ao, aorta; CVC, veia cava cauda; Sp, baço; L, fígado. Fonte: Adaptado de Graham (2011)

2.4.6 Vesícula urinária

O exame da vesícula urinária torna-se mais fácil quando esta encontra-se ao menos parcialmente repleta. Porém, a excessiva repleção pode dificultar a verificação das características de sua parede. Devido à proximidade da vesícula urinária com a parede abdominal e localização hipogástrica, visualiza-se o órgão colocando o transdutor na região abdominal cranial ao púbis em região mediana (KEALY; MCALLISTER, 2005; NYLAND; MATTOON; WISNER, 1995; VAC, 2004).

A vesícula urinária é um órgão fácil de ser identificado e examinado pela ultrassonografia (Figura 11). A presença de conteúdo anecogênico promove uma boa janela acústica permitindo uma análise da parede vesical e estruturas adjacentes, como o útero em fêmeas (NYLAND; MATTOON; WISNER, 1995).

Em gatos, a espessura da parede da vesícula urinária pode variar entre 1,3 a 1,7 mm. Quando vazia, apresenta contornos suaves e ondulantes e quando distendida, aparece com forma esférica, elíptica ou forma de pera. O lúmen vesical deve ser anecogênico homogêneo. A parede da vesícula urinária possui quatro camadas, porém só podem ser visibilizadas em alta resolução. Geralmente as camadas aparecem como duas finas linhas hiperecogênicas separadas por uma fina linha hipoeecogênica, em que a parede aparece lisa (KEALY; MCALLISTER, 2005; VAC, 2004).

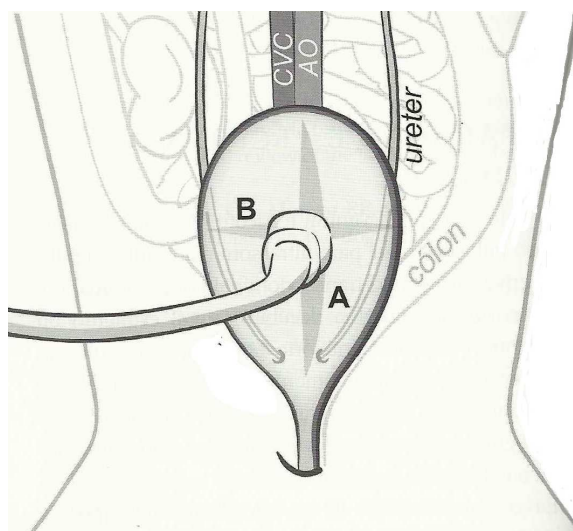


Figura 11 Desenho esquemático de abordagem ultrassonográfica da vesícula urinária. A - Plano longitudinal, B - Plano transversal. Fonte: Adaptado de Sutherland-Smith (2011)

2.4.7 Órgãos genitais

O corpo uterino está localizado dorsalmente à vesícula urinária e ventralmente ao cólon descendente, sua observação é facilitada quando a vesícula urinária apresenta-se com repleção parcial, tornando-se uma janela

acústica. O cólon vazio, sem conteúdo fecal e gasoso também permite uma melhor avaliação ultrassonográfica do útero (CARVALHO, 2004; JARRETA, 2004; LAMB, 1990). Já os cornos uterinos possuem difícil visualização devido a sua estrutura delicada e sua localização entremeada com alças intestinais, quando normais (LAMB, 1990; YAGER; CONCANNON, 1996a). O útero normal não gravídico pode ser observado como uma estrutura tubular homogênea hipocóica. O miométrio e endométrio não podem ser diferenciados. O lúmen não costuma ser visualizado, mas pode ser representado por uma linha ecogênica central, com presença de muco (HOLLAND; HUDSON, 2009; JARRETA, 2004).

Os ovários estão localizados caudalmente aos rins, o transdutor é posicionado na região abdominal em sentido longitudinal, tendo como ponto de partida o polo caudal renal, deslocando lentamente em sentido caudal adjacente às paredes abdominais (YEAGER; CONCANNON, 1996b). Os ovários são estruturas difíceis de serem avaliadas ao exame ultrassonográfico devido ao seu reduzido tamanho e sua ecogenicidade ser semelhante a dos tecidos adjacentes (JARRETA, 2004). A Figura 12 ilustra a abordagem ultrassonográfica dos ovários e útero.

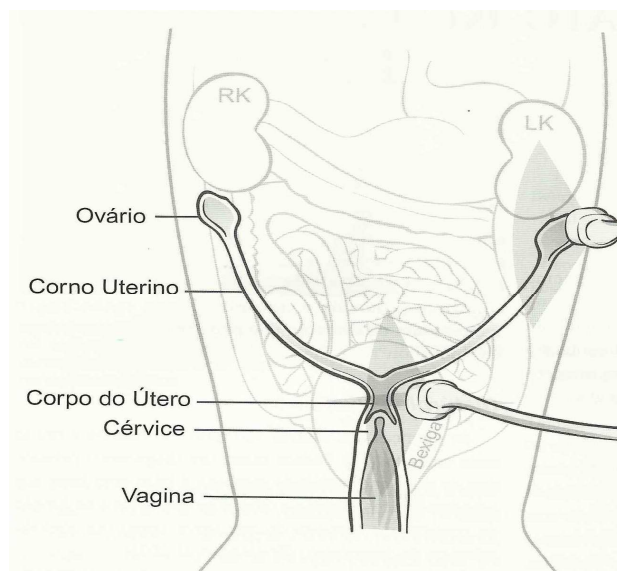


Figura 12 Desenho esquemático de abordagem do trato reprodutivo feminino. Fonte: Adaptado de Sutherland-Smith (2011)

A próstata do gato é de difícil visualização devido ao seu reduzido tamanho. Apresenta forma globular e parede ventral livre, se localiza sobre a sínfise pélvica (KEALY; MCALLISTER, 2005, p. 131). A próstata felina quando comparada à canina, é menos desenvolvida, a uretra prostática é curta e a glândula não abraça a uretra ventralmente (BARSANTI, 1995). A glândula foi visualizada como um achado heterogêneo sólido hiperecogênico, sendo que o estroma glandular é mais ecogênico do que o parênquima (DIMITROV; YONKOVA; STAMATOVA, 2010).

2.4.8 Linfonodos

Os transdutores setoriais ou convexos têm um alcance maior e por isso são recomendados para avaliar o abdome, geralmente são utilizados com

frequência acima de 7,5 MHz para os gatos (ANJOU, 2011a). Os linfonodos abdominais normais geralmente são visibilizados como estruturas hipoeoicas e homogêneas, de tamanhos variados, com uma forma arredondada, ovalada ou fusiforme (SCHREURS et al., 2008). Quando comparados com a gordura mesentérica, os linfonodos mostram-se ligeiramente hipoeogênicos (LAMB, 1999). Na Figura 13 são ilustrados os linfonodos abdominais.

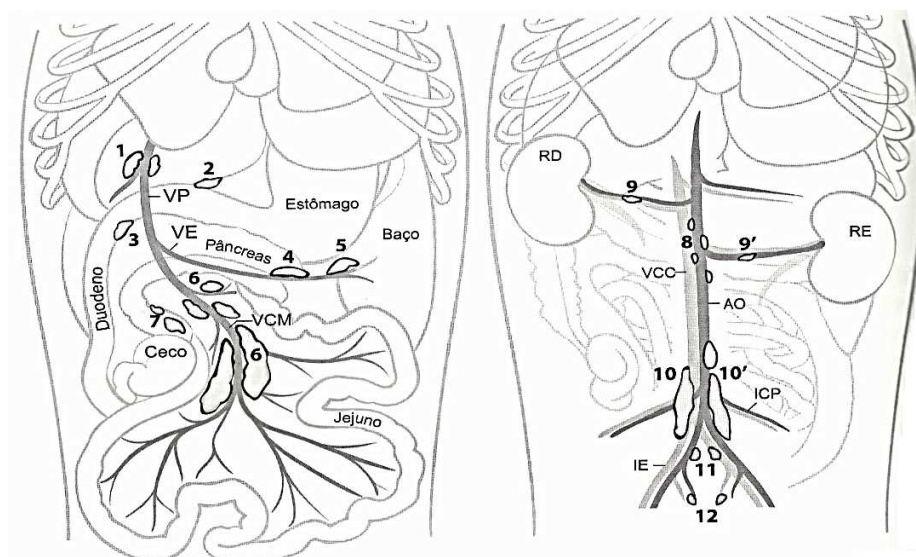


Figura 13 Desenho esquemático representando os linfonodos abdominais: 1- hepático, 2- gástrico, 3- pancreaticoduodenal, 4 e 5- esplênicos, 6- jejunal, 7- cólico, 8- aórtico, 9 e 9'- renais, 10 e 10'- ilíaco medial, 11- hipogástrico, 12- sacral. Fonte: Adaptado de Anjou (2011a)

2.4.9 Pâncreas

Para avaliação do pâncreas do gato é necessário um transdutor de frequência acima de 7,5 MHz e do tipo microconvexo, que permite acesso sob

ou entre as costelas direitas do quadrante abdominal cranial direito (PENNINCK, 2011).

O pâncreas é um órgão difícil de ser encontrado e avaliado devido ao seu tamanho, proximidade com gás do trato gastrintestinal e ecogenicidade semelhante ao mesentério circundante (HOLLAND; HUDSON, 2009; KEALY; MCALLISTER, 2005). Quando a visibilização é adequada, o lobo direito do pâncreas felino pode ser visibilizado em uma abordagem ventral ou lateral, com plano longitudinal usado para encontrar a porção descendente do duodeno e o rim direito. Já o lobo esquerdo do pâncreas é maior e mais fácil de ser identificado que o direito e localiza-se entre o cólon transversal e o estômago (PENNINCK, 2011). O terço distal da borda direita do pâncreas felino curva-se cranialmente, dando uma aparência de gancho e o ângulo piloroduodenal e o corpo pancreático estão localizados mais ao centro (ETUE et al. 2001), (Figura 14). O pâncreas do gato é hipoecoico em relação ao baço e isoecoico ou ligeiramente hiperecoico comparado ao fígado (KEALY; MCALLISTER, 2005, p. 45).

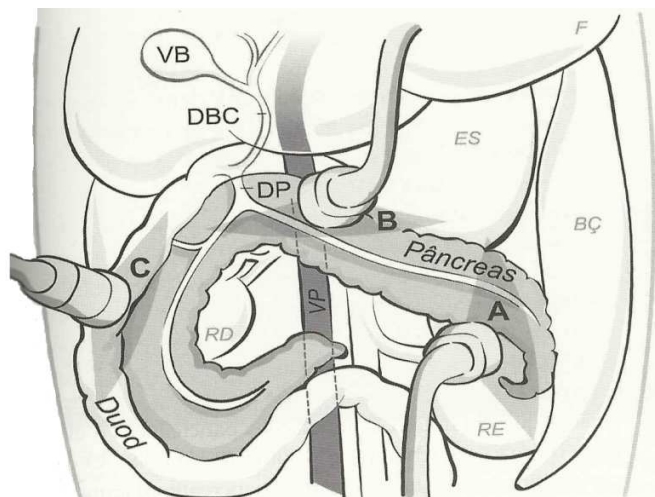


Figura 14 Desenho esquemático de abordagem do pâncreas felino. A- lobo esquerdo, B- corpo, C- lobo direito. F – fígado, ES- estômago, BÇ- baço, RE- rim esquerdo, RD- rim direito, Duod- duodeno, DP- ducto pancreático, VB- vesícula biliar, DBC- ducto biliar comum, VP- veia porta. Fonte: Adaptado de Penninck (2011)

3 CONSIDERAÇÕES GERAIS

Nessa primeira parte do trabalho, foi apresentado um referencial teórico abordando a ultrassonografia abdominal de pequenos animais, particularmente, dos gatos. Dados ultrassonográficos de cães são facilmente encontrados na literatura, no entanto, são escassos com relação aos felinos, especialmente, gatos filhotes. Algumas estruturas anatômicas do gato são de difícil visualização ao ultrassom devido ao tamanho reduzido do órgão e/ou características inerentes à espécie.

Na segunda parte deste trabalho, será apresentado um estudo sobre as características ultrassonográficas abdominais de gatos filhotes normais.

4 REFERÊNCIAS

AGUT, A. Ultrassonografia do intestino delgado em pequenos animais. **Veterinary Focus**, Ithaca, v. 19, n.1, p. 20-28, 2009.

ANJOU, M. A. d'. Cavidade abdominal, linfonodos e grandes vasos. In: PENNINCK, D.; ANJOU, M. A. d' (Ed.). **Atlas de ultrassonografia de pequenos animais**. Rio de Janeiro: Guanabara Koogan, 2011a. p. 443-460.

ANJOU, M. A. d'. Fígado. In: PENNINCK, D.; ANJOU, M. A. d' (Ed.). **Atlas de ultrassonografia de pequenos animais**. Rio de Janeiro: Guanabara Koogan, 2011b. p. 215-259.

ANJOU, M. A. d'. Rins e ureteres. In: PENNINCK, D.; ANJOU, M. A. d' (Ed.). **Atlas de ultrassonografia de pequenos animais**. Rio de Janeiro: Guanabara Koogan, 2011c. p. 337-362.

BARSANTI, J. Diseases of the prostate gland. In: _____. **Canine and feline nephrology and urology**. Philadelphia: Williams & Wilkins, 1995. p. 726-755.

BURK, R. L.; FEENEY, D. A. The abdomen. In: _____. **Small animal radiology and ultrasonography: a diagnostic atlas and text**. 3rd ed. Saint Louis: Elsevier, 2003. p. 249-476.

CARVALHO, C. F. Técnicas de varredura da cavidade abdominal. In: _____. **Ultra-sonografia em pequenos animais**. São Paulo: Roca, 2004. p. 15-22.

DIMITROV, R.; YONKOVA, P.; STAMATOVA, K. Comparative ultrasonographic study on prostate and bulbourethral glands of tomcat. **Bulgarian Journal of Agricultural Science**, Sofia, v. 16, n. 4, p. 521-525, 2010.

ETUE, S. M. et al. Ultrasonography of the normal feline pancreas and associated anatomical landmarks: a prospective study of 20 cats. **Veterinary Radiology & Ultrasound**, Raleigh, v. 42, n. 4, p. 330-336, 2001.

GRAHAN, J. Glândulas adrenais. In: PENNINCK, D.; ANJOU, M. A. d' (Ed.). **Atlas de ultrassonografia de pequenos animais**. Rio de Janeiro: Guanabara Koogan, 2011. p. 383-394.

GUIDO, M. C. Ultrassonografia do aparelho reprodutor masculino. In: CARVALHO, C. F. (Ed.). **Ultrassonografia em pequenos animais**. São Paulo: Roca, 2004. p. 213-219.

HECHT, S. Baço. In: PENNINCK, D.; ANJOU, M. A. d' (Ed.). **Atlas de ultrassonografia de pequenos animais**. Rio de Janeiro: Guanabara Koogan, 2011. p. 261-278.

HITTMAIR, K. M.; VIELGRADER, H. D.; LOUPAL, G. Ultrasonographic evaluation of gallbladder wall thickness in cats. **Veterinary Radiology & Ultrasound**, Raleigh, v. 42, n. 2, p. 149-155, 2001.

HOLLAND, M.; HUDSON, J. Achados ultrassonográficos notáveis no abdômen. In: NORSWORTHY, G. D. et al. (Ed.). **O paciente felino**. 3. ed. São Paulo: Roca, 2009. p. 546-618.

HOMCO, L. D. Adrenal glands. In: GREEN, R. W. (Ed.). **Small animal ultrasound**. Philadelphia: Lippincott Williams & Wilkins, 1996. p. 211-226.

JARRETA, G. B. Ultra-sonografia do aparelho reprodutor feminino. In: CARVALHO, C. F. (Ed.). **Ultra-sonografia em pequenos animais**. São Paulo: Roca, 2004. p. 181-211.

JERICÓ, M.; CARVALHO, C. F. Adrenais. In: CARVALHO, C. F. (Ed.). **Ultra-sonografia em pequenos animais**. São Paulo: Roca, 2004. p. 101-107.

KEALY, J. K.; MCALLISTER, H. **Radiologia e ultrassonografia do cão e gato**. 3. ed. São Paulo: Manole, 2005. p. 96-135.

LAMB, C. R. Abdominal ultrasonography in small animals: intestinal tract and mesentery, kidneys, adrenal glands, uterus and prostate. **Journal of Small Animal Practice**, London, v. 31, n. 1, p. 295-304, 1990.

LAMB, C. R. Recent developments in diagnostic imaging of the gastrointestinal tract of the dog and cat. **Veterinary Clinics of North America: Small Animal Practice**, Philadelphia, v. 29, n. 2, p. 307-342, Apr. 1999.

LARSON, M. M. The liver and spleen. In: THRALL, D. E. (Ed.). **Textbook of veterinary diagnostic radiology**. 5th ed. Philadelphia: Saunders Elsevier, 2007. p. 668-687.

MATTOON, J. S.; NYLAND, T. G.; AULD, D. M. Técnicas de varredura abdominal por ultrassom. In: NYLAND, T. G.; MATTOON, J. S. (Ed.). **Ultrassom diagnóstico em pequenos animais**. 2. ed. São Paulo: Roca, 2005. p. 53-85.

NEWELL, S. M. et al. Sonography of the normal feline gastrointestinal tract. **Veterinary Radiology & Ultrasound**, Raleigh, v. 40, n. 1, p. 40-43, 1999.

NYLAND, T. G. et al. Princípios físicos, instrumentação e segurança do diagnóstico do ultrassom. In: NYLAND, T. G.; MATTOON, J. S. (Ed.). **Ultrassom diagnóstico em pequenos animais**. 2. ed. São Paulo: Roca, 2005. p. 1-20.

NYLAND, T. G.; MATTOON, J. S.; WISNER, E. R. Ultrasonography of the urinary tract and adrenal glands. In: NYLAND, T. G.; MATTOON, J. S. (Ed.). **Veterinary diagnostic ultrasound**. Philadelphia: WB Saunders, 1995. p. 95-124.

PARTINGTON, B. P.; BILLER, D. S. Liver. In: GREEN, R. W. (Ed.). **Small animal ultrasound**. Philadelphia: Lippincott Williams & Wilkins, 1996a. p. 105-130.

PARTINGTON, B. P.; BILLER, D. S. Spleen. In: GREEN, R. W. (Ed.). **Small animal ultrasound**. Philadelphia: Lippincott Williams & Wilkins, 1996b. p. 131-148.

PENNINCK, D. Trato gastrointestinal. In: PENNINCK, D.; ANJOU, M. A. d' (Ed.). **Atlas de ultrassonografia de pequenos animais**. Rio de Janeiro: Guanabara Koogan, 2011. p. 279-316.

PENNINCK, D. G. Ultrasonography of the gastrointestinal tract. In: NYLAND, T. G.; MATTOON, J. S. (Ed.). **Veterinary diagnostic ultrasound**. Philadelphia: WB Saunders, 1995. p. 124-140.

SALOMÃO, M. et al. Ultrasonography in hepatobiliary evaluation of domestic cats (*Felis catus*, L., 1758) infected by *Platynosomum* Looss, 1907. **International Journal of Applied Research in Veterinary Medicine**, Apopka, v. 3, n. 3, p. 271-279, 2005.

SCHREURS, E. et al. Ultrasonographic anatomy of abdominal lymph nodes in the normal cat. **Veterinary Radiology & Ultrasound**, Raleigh, v. 49, n. 1, p. 68-72, 2008.

SISSON, S. Baço. In: _____. **Anatomia dos animais domésticos**. 5. ed. São Paulo: Guanabara & Koogan, 1986. v. 2, p. 1445-1568.

SUTHERLAND-SMITH, J. Bexiga e uretra. In: PENNINCK, D.; ANJOU, M. A. d'. **Atlas de ultrassonografia de pequenos animais**. Rio de Janeiro: Guanabara Koogan, 2011. p. 363-382.

VAC, M. H. Sistema urinário: rins, ureteres, vesícula urinária e uretra. In: CARVALHO, C. F. (Ed.). **Ultrassonografia em pequenos animais**. São Paulo: Roca, 2004. p. 111-144.

WALTER, P. A. et al. Feline renal ultrasonography: quantitative analyses of imaged anatomy. **American Journal of Veterinary Research**, Schaumburg, v. 48, p. 596-599, 1987.

YAGER, L. A.; ANDERSON, W. I. Study of association between histologic features and echogenicity of architecturally normal cat kidneys. **American Journal of Veterinary Research**, Schaumburg, v. 50, p. 860-863, 1989.

YEAGER, A. E.; CONCANNON, P. W. Ovaries. In: GREEN, R. W. (Ed.). **Small animal ultrasound**. Philadelphia: Lippincott Williams & Wilkins, 1996a. p. 293-304.

YEAGER, A. E.; CONCANNON, P. W. Uterus. In: GREEN, R. W. (Ed.). **Small animal ultrasound**. Philadelphia: Lippincott Williams & Wilkins, 1996b. p. 265-292.

SEGUNDA PARTE-ARTIGO

Nesta segunda parte é apresentado o artigo na versão preliminar conforme as normas do periódico: Veterinary Radiology and Ultrasound.

ULTRASSONOGRAFIA ABDOMINAL EM GATOS PEDIÁTRICOS CLINICAMENTE NORMAIS

Daianne Carneiro de Oliveira Santos, Antonio Carlos Cunha Lacreta Junior,
Flavia Dada Paiva, Nathália Brant Malta Salgueiro

Resumo

Foram realizados exames ultrassonográficos em 11 gatos pediátricos clinicamente normais, sendo 6 fêmeas e 5 machos, acompanhados com 60, 90, 120 e 180 dias de idade para obter informações sobre as características ultrassonográficas abdominais da espécie nessa fase de desenvolvimento. O estômago foi visibilizado com seu formato de roseta em apenas 4/11 gatos aos 60 dias de idade; as alças intestinais com suas cinco camadas distintas foram observadas em 6/11 gatos aos 60 dias, 2/11 aos 90 dias e 2/11 aos 180 dias de idade. Os linfonodos abdominais, esplênico e jejunal, foram visibilizados em 2/11 gatos aos 180 dias de idade. A adrenal direita e o útero foram observados em um animal aos 180 dias de idade. Em 45% dos gatos, o baço se apresentou isoecoico ao córtex renal esquerdo e hipoeicoico ao fígado e em 55% dos gatos, apresentou-se hipoeicoico tanto ao córtex renal quanto ao parênquima hepático.

Os parâmetros analisados (espessura da parede da vesícula urinária, espessura das regiões cortical e medular renal, comprimento, largura e altura renal) apresentaram alta correlação com idade e peso dos animais. Os machos apresentaram valores médios maiores que as fêmeas aos 60, 90, 120 dias de idade com relação às mensurações renais. Houve diferença significativa em relação ao crescimento da largura do rim esquerdo com relação ao direito nos animais aos 60 dias de idade. A vesícula urinária estava parcialmente repleta e sua espessura média de parede foi de 0.85 ± 0.16 mm. A parede da vesícula biliar apresentou-se fina e hiperecogênica, medindo menos de 0,61 mm de espessura. As informações ultrassonográficas abdominais obtidas podem ser úteis como referências da espécie nessa fase de desenvolvimento servindo como subsídio ao médico veterinário na interpretação diagnóstica correta.

Palavras- chave: abdomen, felinos, filhotes, diagnóstico por imagem

Introdução

Na clínica de pequenos animais a ultrassonografia é considerada como método de eleição por ser não invasivo, indolor, de custo relativamente baixo, sem riscos ao paciente e ao operador e por fornecer informações quantitativas e qualitativas em tempo real das estruturas anatômicas.

As informações sobre as características ultrassonográficas normais dos órgãos dos animais permitem que o médico veterinário utilize estes conhecimentos na identificação de anormalidades, contribuindo para uma redução de erros de interpretação no diagnóstico.

Embora o exame ultrassonográfico seja muito utilizado na rotina veterinária, são escassas na literatura referências que abordem a anatomia ultrassonográfica dos órgãos abdominais de gatos hípidos, particularmente, dos filhotes. Entre as referências encontradas, podemos destacar o trabalho de Walter ¹ (1987), em que o autor apresenta parâmetros ultrassonográficos de gatos adultos jovens, e Santos ² (2009), em que o autor apresenta uma comparação dos aspectos e parâmetros ultrassonográficos entre adultos e filhotes de cães e gatos.

O objetivo do presente trabalho foi descrever as características ultrassonográficas dos órgãos abdominais de gatos pediátricos clinicamente normais aos 60, 90, 120 e 180 dias de idade, levando-se em consideração idade, peso e sexo.

Materiais e Métodos

Animais

Foram utilizados onze gatos filhotes em condições hípidas, machos (n = 5) e fêmeas (n = 6), sem raça definida, com idades entre 60 e 180 dias, sendo sete gatos procedentes do Hospital Veterinário do Departamento de Medicina Veterinária e quatro gatos do Gatil Experimental do Departamento de Zootecnia, ambos os departamentos pertencentes à Universidade Federal de Lavras (UFLA). Foram selecionados os animais que se mostraram hípidos ao exame clínico e sem alterações ao hemograma e urinálise. O acompanhamento clínico dos filhotes foi feito durante todo o experimento, ou seja, desde 60 dias até completarem 180 dias de idade. Os animais foram pesados com 60, 90, 120 e 180 dias de idade. Este estudo foi aprovado pela Comissão de Ética no Uso de Animais (CEUA) da Universidade Federal de Lavras-UFLA, processo nº 041/2013.

Ultrassonografia

Os exames ultrassonográficos foram realizados no setor de Diagnóstico por Imagem do Hospital Veterinário do Departamento de Medicina Veterinária da Universidade Federal de Lavras (UFLA). Os animais não foram submetidos a qualquer tipo de sedação ou mesmo anestesia durante a pesquisa para não causar alterações nos parâmetros avaliados, principalmente, com relação ao baço.^{3,4} A contenção manual foi realizada por dois auxiliares. Os exames ultrassonográficos foram realizados quando os gatos estavam com 60 dias de vida até completarem 120 dias, e um exame adicional aos 180 dias. Os animais foram submetidos a um jejum alimentar de seis horas⁵ antes do exame

ultrassonográfico, com água a vontade e administração de antifisético (dimeticona, na dose de 9 mg/kg, via oral, sendo as aplicações realizadas 12 horas, 6 horas e 1 hora antes do exame).

Para a realização do exame ultrassonográfico, os filhotes foram posicionados em decúbito dorsal, lateral esquerdo e direito e, submetidos à tricotomia ampla da região abdominal com posterior aplicação de gel acústico.

O aparelho ultrassonográfico utilizado foi o modelo MyLab 40 da Esaote, e os animais foram avaliados com transdutores multifrequenciais linear (3,5 a 10 MHz) e microconvexo (5,5 a 8 MHz) operados nas frequências de 6,6 a 10 MHz. A avaliação ultrassonográfica abdominal foi realizada em modo bidimensional com escala de cinza, visando à obtenção de imagens das estruturas abdominais em pelo menos dois planos (transversal e longitudinal).

A janela acústica da vesícula urinária foi o ponto de partida para avaliação abdominal, seguindo-se a varredura do abdome no sentido anti-horário.^{6,7} As imagens foram armazenadas no disco rígido do próprio equipamento durante a realização do exame, sendo posteriormente transferidos para um microcomputador.

Avaliação

Os órgãos foram avaliados quanto às características ultrassonográficas (ecotextura, ecogenicidade, arquitetura, localização) e parâmetros métricos, sempre obtendo três tomadas de cada medida para obtenção da média.

Análise estatística

A média e desvio-padrão foram calculados para cada variável. Modelos de regressão foram utilizados para avaliar o efeito da idade e peso para cada

variável. Foi utilizado o teste-*t* Student para comparar machos vs. fêmeas. Um valor de $P < 0.05$ foi considerado estatisticamente significativo.

Resultados

O peso médio dos animais aos 60 dias de idade foi de 766.0 ± 216.7 g, aos 90 dias foi de 1109.3 ± 318.5 g, aos 120 dias foi de 1522.6 ± 406.5 g, aos 180 dias foi de 2278.4 ± 556.5 g. Apesar dos machos apresentarem peso médio maior que as fêmeas em todas as idades avaliadas, não houve uma diferença significativa de peso, considerando o teste-*t* com $P > 0.24$, possivelmente devido a grande variância entre os pesos das amostras.

Foi visualizado o estômago de apenas quatro animais, sendo aos 60 dias de idade, e o órgão apresentou-se vazio, com as pregas colapsadas e em formato de roseta (Fig. 1). A espessura média da região entre as pregas foi de 1.7 ± 0.12 mm e espessura média da prega foi de 2.6 ± 0.08 mm.

Foram visibilizadas as alças intestinais de 6/11 animais aos 60 dias de idade, 2/11 animais aos 90 dias de idade e 2/11 aos 180 dias. Observou-se a disposição clássica das cinco camadas distintas da parede no duodeno e jejuno, sendo a interface mucosa-lúmen (hiperecoica interna), mucosa (hipoecoica interna), submucosa (hiperecoica central), muscular própria (hipoecoica externa) e subserosa/serosa (hiperecoica externa), como demonstrado na Figura 2. A arquitetura da parede apresentou-se íntegra, com espessura média de 2.5 ± 0.71 mm.

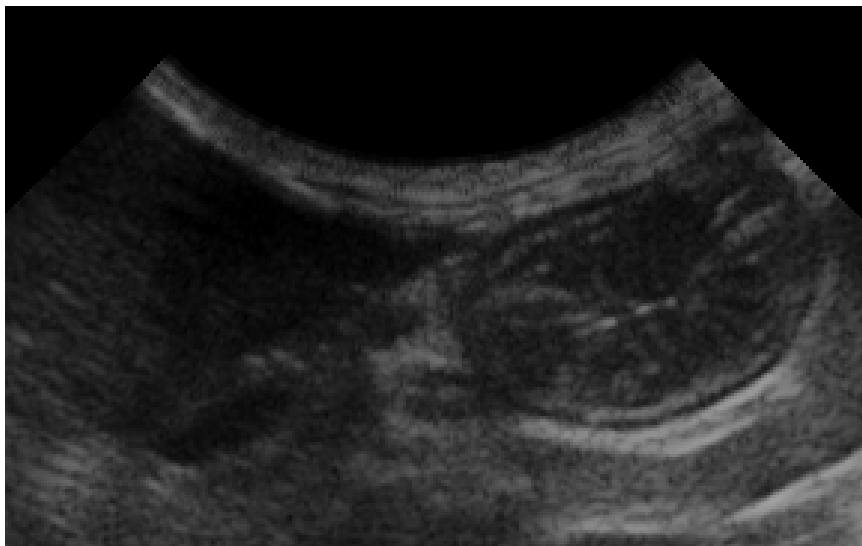


Fig. 1 Imagem ultrassonográfica em plano transversal do estômago de gato pediátrico aos 60 dias de idade, evidenciando seu aspecto de roseta

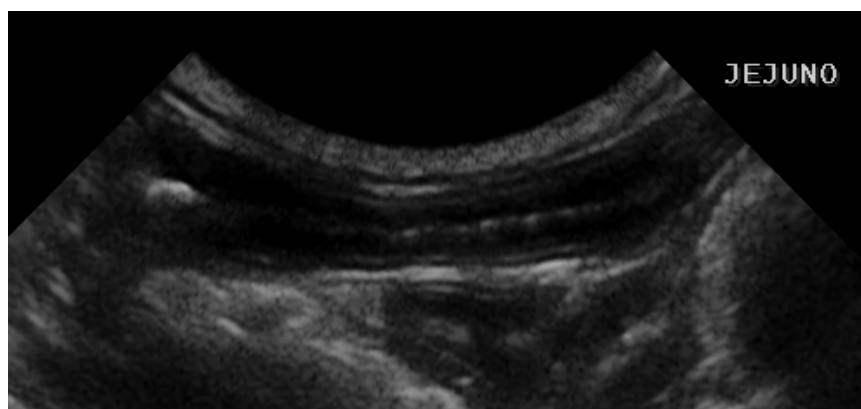


Fig. 2 Imagem ultrassonográfica em plano longitudinal de alça intestinal (jejuno) em gato pediátrico aos 60 dias de idade, apresentando suas cinco camadas interface lúmen/mucosa, submucosa, muscular, serosa/subserosa

Os linfonodos abdominais, esplênico e jejunal, foram visibilizados em apenas dois filhotes aos 180 dias de idade, (Fig. 3 e 4). Eles apresentaram-se

como estruturas ovaladas hipoeóicas com relação ao tecido circundante e ecotextura homogênea. Os linfonodos jejunais com espessura média de 4.75 ± 0.7 mm e o esplênico com espessura de 6.5 ± 0.2 mm.

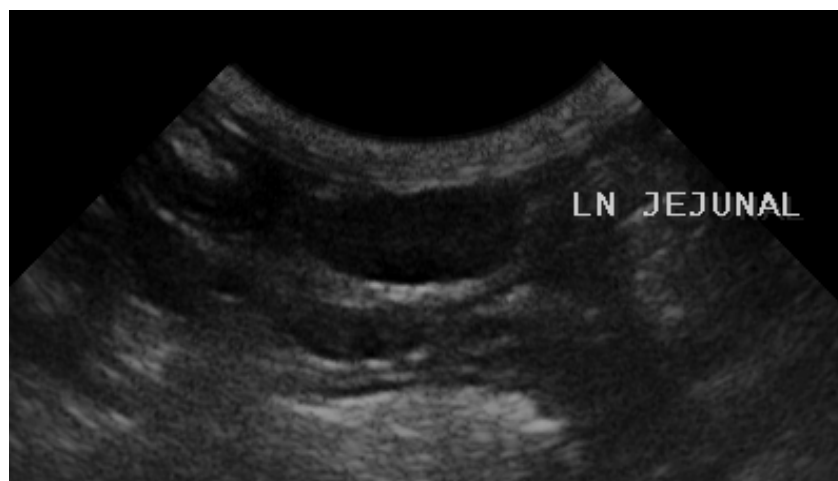

Fig. 3 Imagem ultrassonográfica de linfonodo jejunal em gato pediátrico aos 180 dias de idade

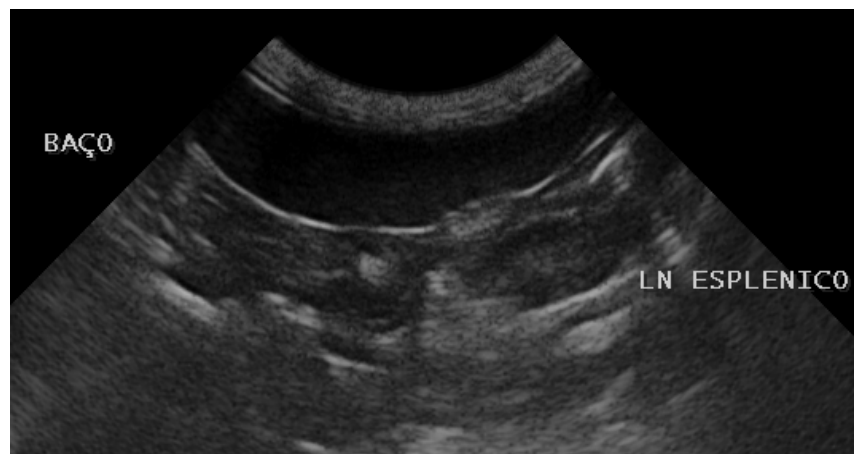

Fig. 4 Imagem ultrassonográfica de linfonodo esplênico de gato pediátrico aos 180 dias de idade

A glândula adrenal direita foi observada em um animal, uma fêmea, aos 180 dias de idade. A glândula mostrou-se em forma ovalada, de ecotextura homogênea e hipoecoica, com comprimento de 6.6 mm e altura de 3.1 mm, sem distinção corticomedular (Fig. 5). E também na mesma fêmea, foi visualizado o útero, como uma estrutura de forma tubular, de ecotextura homogênea e hipoecoica, medindo 2.5 mm de espessura (Fig. 6).

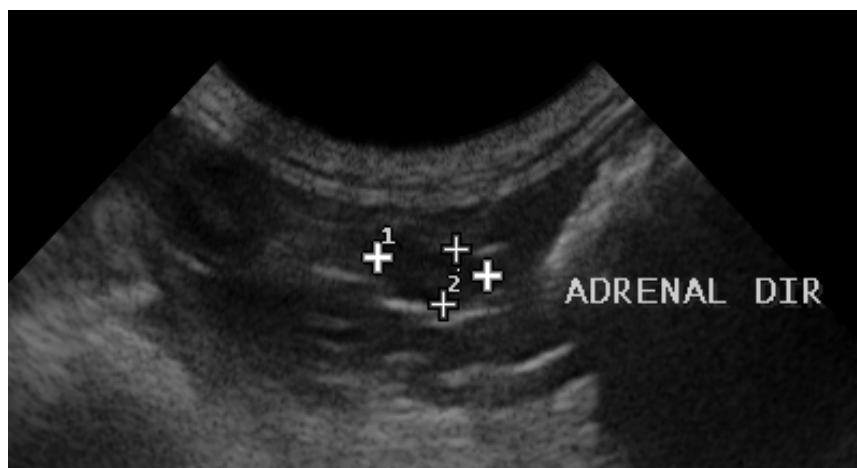


Fig. 5 Imagem ultrassonográfica em plano longitudinal da glândula adrenal direita de gato pediátrico aos 180 dias de idade

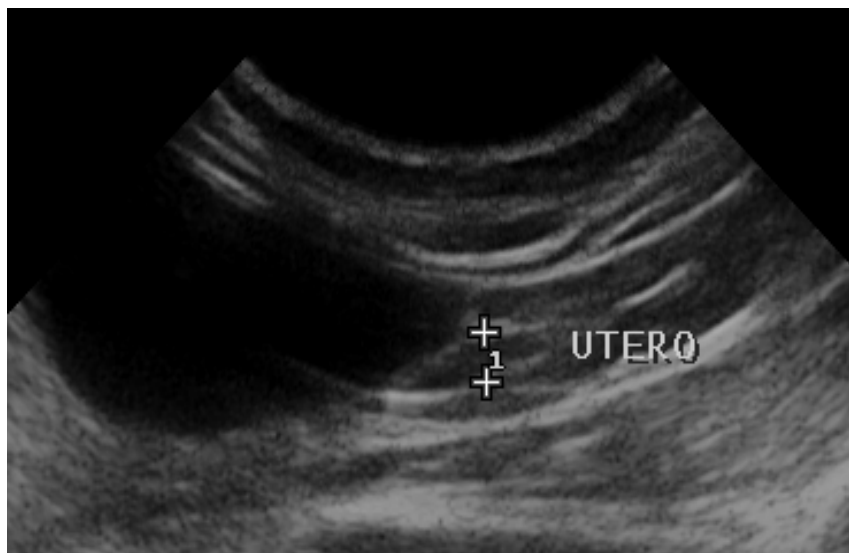


Fig. 6 Imagem ultrassonográfica em plano longitudinal do útero de gato pediátrico aos 180 dias de idade

Na tabela 1 são apresentados as médias e o desvio-padrão das medidas dos parâmetros avaliados em cada idade, sendo estes a espessura da parede da vesícula urinária e da vesícula biliar, comprimento, largura e altura dos rins, espessura das regiões cortical e medular renal. Com exceção da espessura da parede da vesícula biliar, todos os outros parâmetros apresentaram correlação acima de 90% com idade e peso dos animais.

TABELA 1. Resumo das medidas ultrassonográficas dos órgãos abdominais de gatos pediátricos aos 60, 90, 120 e 180 dias de idade

Idade (dias)	60		90		120		180	
	Média (mm)	DP(±) (mm)	Média (mm)	DP(±) (mm)	Média (mm)	DP(±) (mm)	Média (mm)	DP(±) (mm)
Vesícula urinária								
<i>Espessura da parede</i>	0.75	0.09	0.83	0.07	0.89	0.09	0.91	0.19
Vesícula biliar								
<i>Espessura da parede</i>	0.56	0.05	0.59	0.07	0.56	0.03	0.61	0.04
Rim esquerdo								
<i>Comprimento</i>	26.52	0.83	28.88	1.62	31.51	1.74	33.50	1.53
<i>Largura</i>	15.74	1.81	16.37	0.82	17.54	0.97	18.16	0.84
<i>Altura</i>	14.31	0.97	15.81	1.35	17.02	1.02	18.17	0.90
<i>Espessura Cortical</i>	2.46	0.26	2.55	0.23	2.77	0.21	2.98	0.21
<i>Espessura Medular</i>	2.45	0.20	2.62	0.30	2.74	0.17	3.06	0.17
Rim direito								
<i>Comprimento</i>	26.67	0.80	29.57	1.67	31.50	1.64	33.70	1.41
<i>Largura</i>	14.45	0.93	16.25	1.27	17.15	0.94	18.04	1.05
<i>Altura</i>	14.39	0.69	16.25	1.23	17.24	0.94	18.07	0.94
<i>Espessura Cortical</i>	2.49	0.27	2.66	0.25	2.73	0.19	3.03	0.13
<i>Espessura Medular</i>	2.44	0.26	2.70	0.21	2.73	0.27	3.01	0.19

Nas tabelas 2 e 3 são apresentados os valores médios das variáveis analisadas comparando machos e fêmeas. Houve diferença significativa entre machos e fêmeas nos seguintes parâmetros para os quais os machos apresentaram valores maiores que as fêmeas: aos 60 dias com relação ao comprimento do rim direito e esquerdo, espessura da cortical do rim esquerdo e direito e espessura da medular do rim esquerdo; aos 90 dias com relação às espessuras da cortical e medular do rim esquerdo e aos 120 dias com relação à

espessura da cortical do rim esquerdo.

TABELA 2. Comparação dos valores médios das variáveis analisadas entre os gatos pediátricos machos (M) e fêmeas (F) aos 60 e 90 dias de idade

Idade (dias)	60				90			
	M	DP(±) (mm)	F	DP(±) (mm)	M	DP(±) (mm)	F	DP(±) (mm)
Vesícula urinária								
<i>Espessurada parede</i>	0.77	0.10	0.74	0,10	0.80	0.05	0.86	0.08
Vesícula biliar								
<i>Espessurada parede</i>	0.58	0.06	0.53	0,01	0.67	0.01	0.56	0.01
Rim esquerdo								
<i>Comprimento</i>	27.05*	0.61	26.08	0,76	29.56	2.05	28.31	1.03
<i>Largura</i>	15.41	0.98	14.99	0,80	16.39	1.02	16.35	0.72
<i>Altura</i>	14.54	1.29	14.12	0,67	16.28	1.48	15.41	1.22
<i>Espessura Cortical</i>	2.66*	0.19	2.30	0,18	2.72*	0.18	2.41	0.15
<i>Espessura Medular</i>	2.62*	0.13	2.32	0,14	2.82*	0.36	2.46	0.09
Rim direito								
<i>Comprimento</i>	27.14*	0.38	26.29	0,87	29.87	1.78	29.31	1.70
<i>Largura</i>	14.79	0.70	14.18	1,06	16.71	1.49	15.86	1.02
<i>Altura</i>	14.35	0.56	14.43	0,83	16.16	1.79	16.33	0.67
<i>Espessura Cortical</i>	2.67*	0.26	2.35	0,19	2.79	0.28	2.54	0.19
<i>Espessura Medular</i>	2.55	0.31	2.35	0,18	2.81	0.15	2.61	0.21

* Diferença significativa para $P < 0.05$

TABELA 3. Comparação dos valores médios das variáveis analisadas entre os gatos pediátricos machos (M) e fêmeas (F) aos 120 e 180 dias de idade.

Idade (dias)	120				180				
	Variáveis	M	DP(±) (mm)	F	DP(±) (mm)	M	DP(±) (mm)	F	DP(±) (mm)
Vesícula urinária									
<i>Espessura da parede</i>	0.85	0.06	0.92	0.11	0.99	0.20	0.85	0.18	
Vesícula biliar									
<i>Espessura da parede</i>	0.56	0.02	0.57	0.04	0.59	0.03	0.63	0.03	
Rim esquerdo									
<i>Comprimento</i>	30.93	2.25	32.00	1.17	33.06	1.97	33.83	1.32	
<i>Largura</i>	17.43	1.40	17.64	0.54	18.07	1.28	18.23	0.54	
<i>Altura</i>	17.03	1.38	17.01	0.74	18.44	1.09	17.96	0.83	
<i>Espessura Cortical</i>	2.93*	0.16	2.65	0.15	3.27	0.21	3.10	0.09	
<i>Espessura Medular</i>	2.86	0.18	2.64	0.08	3.17	0.22	2.98	0.05	
Rim direito									
<i>Comprimento</i>	31.28	2.11	31.68	1.32	33.41	1.68	33.91	1.39	
<i>Largura</i>	16.98	1.02	17.29	0.93	17.81	1.63	18.21	0.59	
<i>Altura</i>	17.07	0.91	17.39	1.02	17.77	1.52	18.30	0.28	
<i>Espessura Cortical</i>	2.72	0.17	2.74	0.22	3.01	0.11	3.04	0.15	
<i>Espessura Medular</i>	2.69	0.32	2.76	0.25	2.97	0.25	3.04	0.17	

* Diferença significativa para $P < 0.05$

O rim esquerdo foi localizado caudal ao baço e o rim direito em contato próximo com o fígado. Ambos apresentaram ecotextura cortical e medular homogêneas, com a região medular hipoecoica em relação ao córtex, separada por ecos lineares (vasos e divertículo) dividindo-a em lobos. Não foi observada distensões da pelve renal, que se apresentou hiperecoica semelhante aos vasos e

divertículo. A região cortical do rim direito apresentou-se isoecogênica ao fígado (Fig. 7). O córtex renal esquerdo dos animais aos 60, 90, 120 e 180 dias de idade, apresentou-se hiperecoico com relação ao baço em 55% dos gatos e isoecoico em 45% dos gatos (Fig. 8 e 9).

A cápsula renal apresentou-se lisa, regular e hiperecogênica em relação ao córtex. Foi observada uma pobre definição corticomedular nos animais aos 60 dias de idade (Fig. 8). A relação corticomedular do rim esquerdo e direito foi de 1:1. Foi visibilizado sinal medular em três animais, aos 60 dias e aos 120 dias de idade.

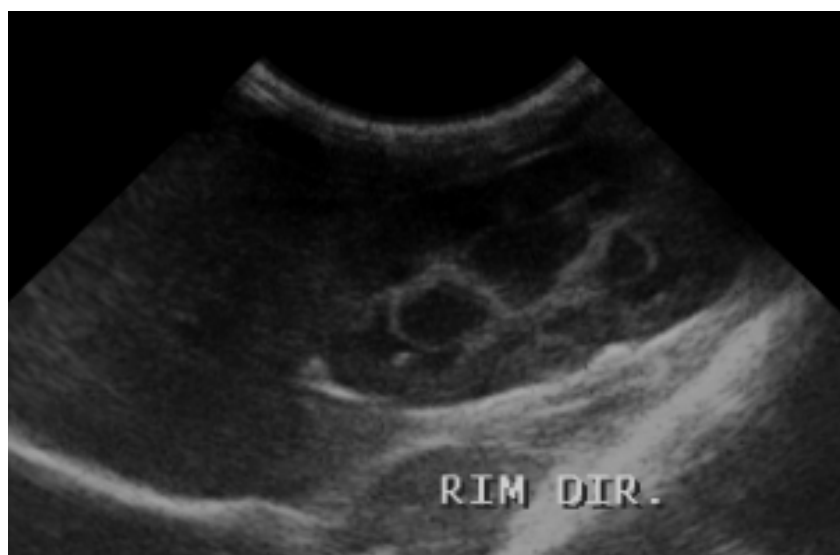

Fig. 7 Imagem ultrassonográfica do rim direito e fígado de gato pediátrico aos 120 dias de idade (plano longitudinal), evidenciando a isoecogenicidade entre o parênquima hepático e o córtex renal

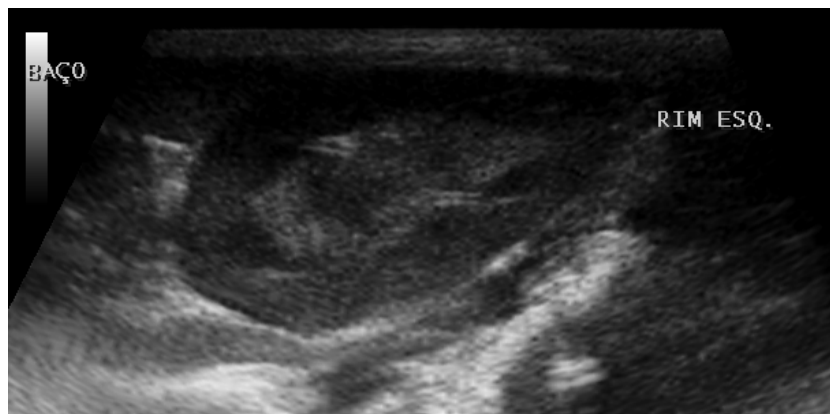


Fig. 8 Imagem ultrassonográfica do rim esquerdo de gato pediátrico aos 60 dias de idade (plano longitudinal), demonstrando isoecogenicidade do córtex renal com relação ao baço e uma pobre definição corticomedular

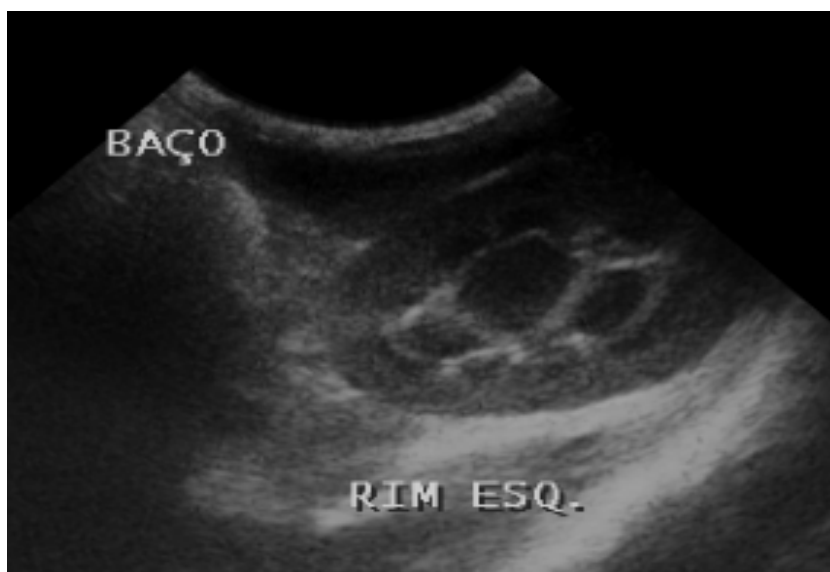


Fig. 9 Imagem ultrassonográfica do baço e rim esquerdo de gato pediátrico aos 120 dias de idade (plano longitudinal), mostrando hiperecogenicidade do córtex renal com relação ao baço

Na Figura 10 são apresentados os modelos de regressão polinomial para a largura dos rins esquerdo e direito. Houve diferença significativa de acordo com o teste-*t* Student ($P < 0.05$), indicando um crescimento maior da largura do rim esquerdo nos primeiros 60 dias de vida dos gatos avaliados. Não houve diferença significativa com relação ao comprimento e altura do rim esquerdo e direito.

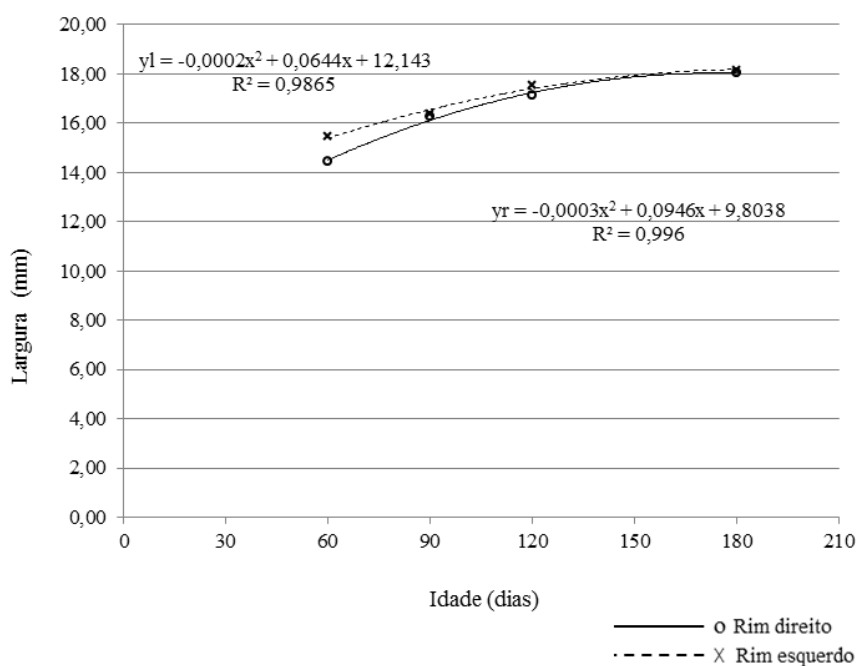


Fig. 10 Regressão Polinomial da largura do rim direito e esquerdo de gatos pediátricos normais, obtida pela ultrassonografia abdominal aos 60, 90, 120 e 180 dias de idade

A vesícula urinária foi localizada na região intra-abdominal, caudoventralmente. Apresentou-se parcialmente repleta, com forma globosa e

conteúdo anecoico. Foi observada parede hiperecoica, fina e com arquitetura regular. A espessura média da parede foi de 0,75 mm aos 60 dias, 0,83 mm aos 90 dias, 0,89 mm aos 120 dias, 0,91 mm aos 180 dias de idade.

O fígado foi localizado debaixo do arco costal, cranial ao estômago. O parênquima hepático apresentou ecogenicidade e ecotextura homogêneas, isoecoico em relação ao córtex do rim direito e hiperecoico ao baço. As veias hepáticas e veia Porta apresentaram-se como estruturas tubulares anecoicas. As paredes da veia porta e seus ramos foram hiperecogênicas com relação ao tecido hepático circundante. A vesícula biliar apresentou-se como uma estrutura ovóide anecoica e apenas um animal apresentou-a na forma bilobada (Fig.11). A parede foi visível e apresentou-se fina e hiperecogênica, medindo menos de 0,61 mm de espessura. Conteúdo de lama biliar não foi visibilizado.

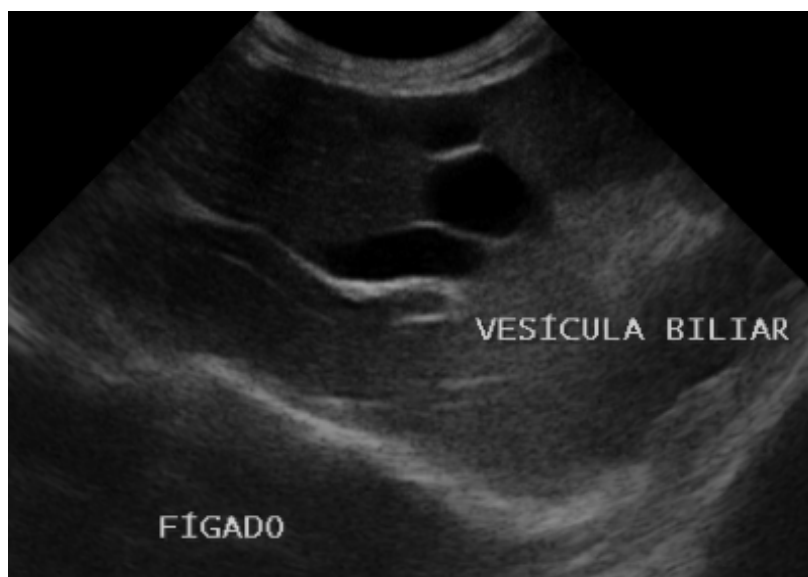

Fig. 11 Imagem ultrassonográfica do fígado de gato pediátrico com 60 dias de idade (plano longitudinal), evidenciando a vesícula biliar bilobada com conteúdo anecogênico e sua parede hiperecogênica

O baço foi localizado cranial ao rim esquerdo, e apresentou-se alongado e em forma de língua (Fig.12), e apresentou uma ecotextura homogênea em todos os gatos filhotes. Aos 60, 90, 120 e 180 dias de idade, 55% dos gatos apresentaram o baço hipoeicoico em relação ao córtex do rim esquerdo e ao fígado, e 45% dos gatos apresentaram o baço isoecoico ao córtex renal e hipoeicoico em relação ao parênquima hepático. A cápsula esplênica apresentou-se muito hiperecoica e de contorno regular. O hilo esplênico não foi visibilizado.

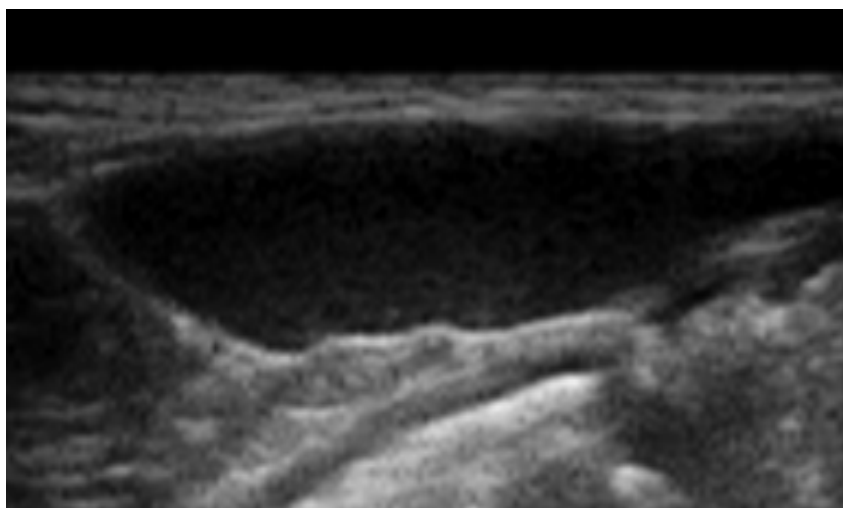


Fig. 12 Imagem ultrassonográfica do baço de gato pediátrico com 60 dias de idade (plano longitudinal) demonstrando seu aspecto de língua e cápsula hiperecoica

Discussão

No presente estudo, o rim esquerdo de 45% gatos pediátricos apresentou ecogenicidade cortical semelhante ao parênquima esplênico, e em 55%, mostrou-se hiperecogênico ao baço. Alguns gatos normais podem apresentar uma ecogenicidade do córtex renal maior em relação ao baço^{2,8,9} e que pode ser devida ao acúmulo de vacúolos de gordura no córtex renal,^{10,11} no entanto, essa característica é geralmente observada em gatos idosos, machos castrados ou gatas gestantes.¹²

Foi observada uma pobre definição entre as regiões cortical e medular dos rins nos gatos filhotes aos 60 dias de idade. Essa característica também pode ser observada em gatos e cães adultos normais.^{11,12,13} A relação corticomedular foi de 1:1 em todas as idades avaliadas. É importante ressaltar que essa relação pode ser vista nos animais de 60 dias de idade até a vida adulta, como verificado na literatura.^{2,3}

Foi visibilizado sinal medular em três dos filhotes, diferindo de outro trabalho,² no qual o sinal de margem medular foi observado em todos os gatos adultos e em 50% dos gatos filhotes.

Os gatos machos podem apresentar rins maiores que as fêmeas^{14,15} e essa afirmação pode ser observada no presente trabalho, no qual os machos apresentaram valores médios maiores que as fêmeas aos 60 dias de idade com relação ao comprimento do rim direito e esquerdo, espessura da cortical do rim esquerdo e direito e espessura da medular do rim esquerdo; aos 90 dias com relação às espessuras da cortical e medular do rim esquerdo e aos 120 dias com relação à espessura da cortical do rim esquerdo. No entanto, não houve diferença significativa entre machos e fêmeas com relação aos valores médios dos pesos em cada idade avaliada, mesmo os machos sendo mais pesados.

Em relação ao tamanho do rim (comprimento e largura) e espessura das

regiões medular e cortical, os valores médios apresentados estão coerentes com outros trabalhos.^{1,2}

Os parâmetros renais avaliados apresentaram correlação direta com a idade e peso dos animais. Como os gatos apresentam uma menor variação no tamanho corporal, diferentemente dos cães,^{16,17} é possível fazer medições lineares do tamanho dos rins,¹ tornando as avaliações mais objetivas.

A mensuração da espessura da parede da vesícula urinária, bem como sua identificação depende de sua característica de preenchimento. Durante a realização dos exames a vesícula urinária se mostrou parcialmente repleta na maioria dos animais e a espessura média de parede foi de 0.85 ± 0.16 mm. No estudo de Santos² (2009), os gatos filhotes avaliados aos 4 meses de idade apresentaram uma espessura média da parede da vesícula urinária de 0,86 mm e os gatos adultos o valor médio de 0,88 mm. Ele relata também que os valores obtidos nos gatos adultos foram menores quando comparados com a literatura, e que isso pode ser devido ao grau de repleção da vesícula urinária. Em um estudo realizado com cães¹⁸, a espessura média da parede com distensão mínima (0,5 ml/kg) foi de 2,3 mm, leve (2 ml/kg) foi de 1,6 mm e moderada (4 ml/kg) foi de 1,4 mm, e ressaltou, também a importância de não medir a espessura da parede com a distensão completa da vesícula urinária, pois poderia esconder irregularidades da mucosa e espessamento leve a moderado da parede da vesícula urinária, além de causar hemorragia, isquemia, cistite e ruptura.

O fígado apresentou ecogenicidade semelhante ao córtex do rim direito e ecotextura homogênea em todas as idades avaliadas, características ultrassonográficas coerentes com a literatura.^{19,20} Em um estudo,² o fígado dos gatos adultos apresentou uma ecotextura mais granulada quando comparada a dos filhotes de quatro meses de idade.

A parede da vesícula biliar visível e hiperecogênica condiz com outros estudos,^{2,21} nos quais gatos normais apresentaram essa mesma característica

ultrassonográfica. No entanto, segundo Salomão ²² (2005), essa facilidade de visualização e hiperecogenicidade da parede geralmente ocorreria em virtude de um processo inflamatório hepático e não de uma característica ultrassonográfica normal do gato. Porém, vale ressaltar que no processo inflamatório nota-se edema e espessamento, o que não foi observado no presente estudo.

A espessura média da parede da vesícula biliar foi de 0,56 mm aos 60 dias de idade, 0,59 mm aos 90 dias, 0,56 mm aos 120 dias e 0,61 mm aos 180 dias. Em um estudo ² comparando gatos adultos e filhotes, a espessura foi respectivamente de 0,77 mm e 0,52 mm. E em outro estudo com gatos jovens ²¹ a espessura foi menor que 1,0 mm.

Quanto à forma septada ou bilobada da vesícula, apenas um animal apresentou-a dessa forma, mas de acordo com a literatura encontrada, a vesícula biliar pode estar septada em algumas ocasiões como um achado incidental em gatos ²⁰ ou apresentar-se sempre septada no plano transversal. ²

O baço apresentou uma ecotextura homogênea em todos os gatos filhotes, mas teve diferença quanto à ecogenicidade. Em 45% dos animais, o baço se apresentou isoecoico ao córtex do rim esquerdo e hipoeicoico ao fígado e, em 55% dos animais, se apresentou hipoeicoico com relação ao córtex renal e ao fígado. No estudo de Santos ² (2009), nos gatos filhotes o baço apresentou-se isoecoico ao córtex renal esquerdo. Já em outro estudo, ²³ no qual foi avaliada a ecogenicidade do parênquima esplênico em 31 gatos adultos normais, observou-se que o baço se apresentou hipoeicoico ao córtex renal esquerdo e hipereicoico ao fígado em 17/31 gatos, hipoeicoico ao córtex do rim e isoecoico ao fígado em 5/31 gatos, isoecoico ao rim e hipereicoico ao fígado em 5/31 gatos, isoecoico ao córtex renal e ao fígado em 2/31 gatos e, hipoeicoico ao rim e ao fígado com córtex renal hipoeicoico ao fígado em 2/31 gatos.

No presente estudo, o hilo esplênico não foi visibilizado. No trabalho de Santos ² (2009), ele salientou a dificuldade de visibilização do hilo esplênico tanto nos gatos adultos quanto nos filhotes.

Gatos e cães filhotes, diferentemente dos adultos, tem um fígado pequeno e ainda imaturo e pouca massa muscular, o que acarreta em pouca reserva de glicogênio. Além disso, seu cérebro é grande com relação ao tamanho corporal, o que requer um aumento na demanda de glicose. Em consequência, podem desenvolver hipoglicemia rapidamente em jejum prolongado. ⁵ Com o intuito de evitar a hipoglicemia nos gatos filhotes de nosso estudo, estabelecemos um jejum de seis horas para a realização dos exames ultrassonográficos, no entanto, este se mostrou insuficiente para a visibilização adequada de alguns órgãos abdominais. A contenção manual dos mesmos também dificultou a visibilização, pois os filhotes permaneceram agitados durante todos os exames ultrassonográficos.

Não foi possível visibilizar o pâncreas, seja pelos possíveis motivos citados anteriormente (tempo de jejum e dificuldade de imobilização dos animais), seja pelas razões citadas na literatura, ⁶ que são: o tamanho do órgão, sua proximidade com gás do trato gastrointestinal e sua ecogenicidade semelhante ao mesentério circundante. A próstata também não foi visualizada devido ao seu tamanho reduzido.

Conclusão

As descrições das características ultrassonográficas dos órgãos abdominais de gatos pediátricos clinicamente normais obtidas aos 60, 90, 120 e 180 dias de idade podem ser úteis como informações referenciais sobre a espécie nessa fase de desenvolvimento, auxiliando o médico veterinário na clínica de pequenos animais. Como sugestão para trabalhos futuros, a avaliação de um

número maior de animais de forma a confirmar as diferenças encontradas e se possível, comparar gatos filhotes com gatos adultos.

Referências

1. Walter PA, Feeney DA, Johnston Gr, Fletcher TF: Feline renal ultrasonography: quantitative analyses of imaged anatomy. *Am J Vet Res* 1987;48:596-599.
2. Santos IFC. Ultrassonografia abdominal de cães e gatos hípidos, adultos e filhotes. Dissertação Mestrado: Universidade Paulista, Medicina Veterinária; 2009.
3. Stoelting RK, Hillier S. *Pharmacology & physiology in anesthetic practice*, 4th ed. Philadelphia: Lippincott Williams & Wilkins, 2006.
4. Reese SL, Zekas LJ, Iazbik CM, Lehman A, Couto GC. Effect of sevoflurane anesthesia and blood donation on the sonographic appearance of the spleen in 60 healthy cats. *Vet Radiol Ultrasound*, 2013; 54(2): 168–175.
5. Chastain CB. In: Hoskins JD. *Pediatria veterinária: cães e gatos até 6 meses de idade*. São Paulo: Manole, 1992;9:271-293.
6. Kealy JK, McAllister H. *Radiologia e Ultrassonografia do Cão e Gato*. 3ª ed, São Paulo: Manole, 2005;7-18, 41-45, 96-135.
7. Nyland, TG, Mattoon JS, Herrgesell EJ, Wisner ER. Princípios físicos, instrumentação e segurança do diagnóstico do ultrassom. In: Nyland TG, Mattoon JS: *Ultra-som diagnóstico em pequenos animais*, 2ª ed. São Paulo: Roca, 2005;1:1-20.
8. Nyland TG, Mattoon JS, Wisner ER. Ultrasonography of the urinary tract and adrenal glands. In: Nyland TG, Mattoon JS. *Veterinary Diagnostic Ultrasound*, Philadelphia: W.B. Saunders, 1995;95-124.

9. d'Anjou MA. Rins e ureters. In: Penninck D, d'Anjou MA. Atlas de ultrassonografia de pequenos animais. Rio de Janeiro: Guanabara Koogan, 2011;10:337-362.
10. Yabuki A, Endo Y, Sakamoto H, et al. Quantitative assessment of renal cortical echogenicity in clinically normal cats. *Anat Histol Embryol* 2008;37:383–386.
11. Yager LA, Anderson WI. Study of association between histologic features and echogenicity of architecturally normal cat kidneys. *Am J Vet Res* 1989 50:860-863.
12. Biller DS, Bradley GA, Partington BP. Renal medullary rim sign: Ultrasonographic evidence of renal disease. *Vet Radiol Ultrasound* 1992;33:286-290.
13. Mantis P, Lamb CR. Most dog with medullary rim sign on ultrasonography have no demonstrable renal dysfunction. *Vet Radiol Ultrasound* 2000 41:164-166.
14. Nyland TG, Mattoon JS, Herrgesell EJ, Wisner ER. Trato urinário. In: Chapman and Hall: Ultra-som diagnóstico em pequenos animais. 2^a ed. São Paulo: Roca, 2005;9:161–198.
15. Seyrek-Intas D, Kramer M. Renal imaging in cats. *Veterinary Focus* 2008;18: 23–30.
16. Barr FJ. Evaluation of ultrasound as a method for assessing renal size in the dog. *J Small Anim Pract* 1990;31:174-179.
17. Felkai CS, Voros K, Vrabely T, Karsai F. Ultrasonographic determination of renal volume in the dog. *Vet Radiol Ultrasound* 1992;33:292-296.
18. Geisse AL, Lowry JE, Schaeffer DJ, Smith CW. Sonographic evaluation of urinary bladder wall thickness in normal dogs. *Vet Radiol Ultrasound* 1997;38:132-137.

19. Larson MM. The Liver and Spleen. In: Thrall DE. Textbook of Veterinary Diagnostic Radiology. 5th ed. Philadelphia: Saunders Elsevier, 2007;668-687.

20. d'Anjou MA. Fígado. In: Penninck D, d'Anjou MA. Atlas de ultrassonografia de pequenos animais. Rio de Janeiro: Guanabara Koogan, 2011;6:215-259.

21. Hittmair KM, Vielgrader HD, Loupal G. Ultrasonographic evaluation of gallbladder wall thickness in cats. Vet. Radiol. Ultrasound 2001;42(2):149-155.

22. Salomão M, Dantas LMS, Almeida FM, Branco AS, Bastos OPM, Serman F, Labarthe N. Ultrasonography in Hepatobiliary Evaluation of Domestic Cats (*Felis catus*, L., 1758) Infected by *Platynosomum* Looss, 1907. Intern J Appl Res Vet Med 2005;3(3):271-279.

23. Saire RS, Spaulding KA. Formulation of a standardized protocol and determination of the size and appearance of the spleen in healthy cats. Journal of Feline Medicine and Surgery 2014;16:326.

5 ANEXOS

UNIVERSIDADE FEDERAL DE LAVRAS
PRÓ-REITORIA DE PESQUISA
 COMISSÃO DE ÉTICA NO USO DE ANIMAIS
 Cx.P. 3037 - Lavras - MG - 37200-000 - (35) 3829-5182 cba@nintec.ufla.br

CERTIFICADO

Certificamos que o protocolo nº 041/13, relativo ao projeto intitulado Determinação de parâmetros ultrassonográficos abdominais de gatos filhotes hígidos., que tem como responsável Antonio Carlos Cunha Lacrete Junior está de acordo com os princípios éticos da experimentação animal, adotados pela comissão de ética no uso de animais (comissões permanentes/prp-ufla), tendo sido aprovado na reunião de 07/08/2013.


início do projeto:01/09/2013 - término do projeto:01/09/2014

CERTIFICATE

We hereby certify that the Protocol nº 041/13, related to the project entitled "Determination of parameters of ultra sonographic abdominal cats kittens healthy.", under the supervision of Antonio Carlos Cunha Lacrete Junior, is in agreement with the Ethics Principles in Animal Experimentation, adopted by the Institutional Animal Care and Use Committee (Standing Committees/PRP-UFLA), and was approved in August 7, 2013.

Project's beginning:01/09/2013 - Project's end:01/09/2014

Lavras, 07 de agosto de 2013


 Prof. Gabriela Rodrigues Sampaio
 Presidente da Comissão de Ética no Uso de Animais CEUA

Universidade Federal de Lavras
 Pró-Reitoria de Pesquisa /Comissões Permanentes
 Campus Universitário -
 Caixa Postal 3037 / CEP 37200 000 - Lavras, MG - Brasil
 Tel.: +55 (35) 3829 5182
 cba@nintec.ufla.br - www.prp.ufla.br